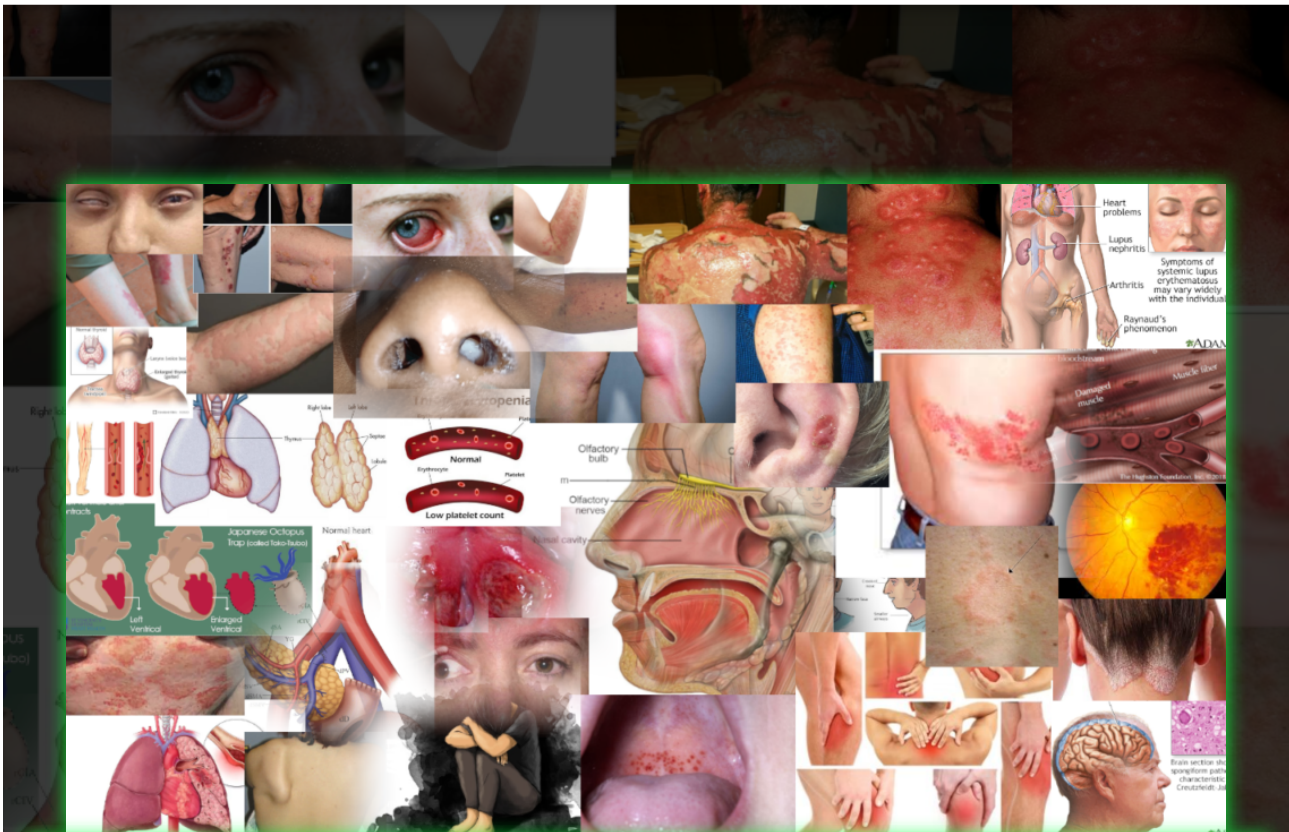

< <https://drtrozzi.org/de>>



1000 von Fachleuten geprüfte Artikel über "Impfschäden"

© Dr. Mark Trozzi < <https://drtrozzi.org/de/author/trozziteam/>>

📅 28. September 2023 < <https://drtrozzi.org/de/2023/09/28/>>

18
💬 [Kommentare](#)
e

< <https://drtrozzi.org/de/2023/09/28/1000-peer-reviewed-articles-on-vaccine-injuries/#comments>>

🇩🇪 Deutsch

Hier finden Sie eine organisierte Bibliothek mit mehr als eintausend von Experten geprüften Artikeln, die zeigen, dass Covid-19-"Impfstoffe" schädlich sind.



Hier finden Sie eine ultimative und gut organisierte Bibliothek, die Sie bei Ihren Nachforschungen unterstützen, Klagen untermauern, Strafanzeigen unterstützen oder politische Veränderungen bewirken kann. Es ist auch eine Fülle von Beweisen für alle, die immer noch die Behauptung "sicher und wirksam" glauben, aber bereit sind, sich die Beweise anzusehen. Bitte setzen

<https://drtrozzi.org/de>

Sie ein Lesezeichen und teilen Sie diese Seite, damit Sie immer wieder darauf zurückgreifen können.

Dank der Gemeinschaft bei [CovidImpfstoffVerletzungen.de <https://community.covidvaccineinjuries.com/>](https://community.covidvaccineinjuries.com/) für ihre astronomischen Forschungen, die die Grundlage für diese visualisierte und indexierte Ressource bilden.

Die Pflege unserer Website und die Ausgabe von Inhalten erfordert erhebliche personelle Ressourcen, und wir sind auf die Finanzierung durch die Gemeinschaft angewiesen, um unseren Betrieb aufrechtzuerhalten. Bitte denken Sie über eine Spende für unsere Sache nach. Wir sind für jeden Beitrag dankbar.

Inhaltsübersicht



1. **Myokarditis**
2. **Thrombose**
3. **Thrombozytopenie**
4. **Zerebral-venöse Thrombose**
5. **Vaskulitis**
6. **Guillain-Barré-Syndrom**

 **Deutsch**

7. Lymphadenopathie
8. Anaphylaxie
9. Myoperikarditis
10. Allergische Reaktionen
11. Bellsche Lähmung
12. Axilläre Adenopathie
13. Perikarditis
14. Akute Myelitis
15. Perimyokarditis



[≤
https://drtrozzi.org/de>](https://drtrozzi.org/de)

16. Intrazerebrale Hämorrhagie
17. Immunvermittelte Hepatitis
18. Gesichtsnervenlähmung
19. Neurologische Symptome
20. Hämorrhagie
21. Ausbrüche immunvermittelter Krankheiten
22. Takotsubo-Kardiomyopathie
23. Herz
24. Rhabdomyolyse
25. Thrombotische thrombozytopenische Purpura
26. Kardiovaskuläre Ereignisse
27. Akute hyperaktive Enzephalopathie
28. Akute Nierenschädigung
29. Multiple Sklerose
30. Blutungsepisoden
31. Unerwünschte Wirkungen auf die Haut
32. Hautreaktionen
33. Vogt-Koyanagi-Harada-Syndrom
34. Kapillarleck-Syndrom
35. Systemischer Lupus erythematodes
36. Petechiae
37. Purpura Annularis Telangiectodes

 Deutsch

- 38. Pulmonale Embolie
- 39. Psoriasis
- 40. Nephrotisches Syndrom
- 41. Bullöse Drogenruption
- 42. Hämophagozytäre Lymphohistiozytose
- 43. Pulmonale Embolie
- 44. Blutgerinnsel
- 45. Thrombophilie
- 46. iTTP-Folge



[≤
https://drtrozzi.org/de>](https://drtrozzi.org/de)

- 47. Refraktärer Status epilepticus
- 48. Zentrale seröse Retinopathie
- 49. Kutane Reaktionen
- 50. Prionenkrankheit
- 51. Schwangere Frau
- 52. Prozessbedingte Verunreinigungen
- 53. ZNS-Entzündung
- 54. ZNS-Demyelinisierung
- 55. Orofazial
- 56. Hirnblutung
- 57. Varizella-Zoster-Virus
- 58. Unerwünschte Ereignisse im Bereich Nerven und Muskeln
- 59. Okulomotorische Lähmung
- 60. Parsonage-Turner-Syndrom
- 61. Akute makuläre Neuroretinopathie
- 62. Lipschütz-Geschwüre (Vaginalgeschwüre)
- 63. Amyotrophe Neuralgie
- 64. Polyarthralgie
- 65. Schilddrüsenentzündung
- 66. Keratolyse (Schmelzen der Hornhaut)
- 67. Arthritis
- 68. Thymushyperplasie

 Deutsch

- 69. Tolosa-Hunt-Syndrom
- 70. Hailey-Hailey-Krankheit
- 71. Akute Lympholyse
- 72. Interstitielle Lungenerkrankung
- 73. Vesikulobullöse kutane Reaktionen
- 74. Hämatologische Bedingungen
- 75. Hämolyse
- 76. Kopfschmerzen
- 77. Akutes Koronarsyndrom



[≤
https://drtrozzi.org/de>](https://drtrozzi.org/de)

- 78. **ANCA-Glomerulonephritis**
- 79. **Neurologische Phantasmie**
- 80. **Uveitis**
- 81. **Pathophysiologische Veränderungen**
- 82. **Entzündliche Myositis**
- 83. **Still-Krankheit**
- 84. **Pityriasis Rosea**
- 85. **Akute eosinophile Lungenentzündung**
- 86. **Sweet-Syndrom**
- 87. **Schallempfindungsschwerhörigkeit**
- 88. **Schwerwiegende unerwünschte Ereignisse bei Angehörigen der Gesundheitsberufe**
- 89. **Toxische epidermale Nekrolyse**
- 90. **Unerwünschte Ereignisse am Auge**
- 91. **Depression**
- 92. **Abstoßung von Pankreas-Allotransplantaten**
- 93. **Akuter Hemichorea-Hemibalismus**
- 94. **Alopezie Areata**
- 95. **Morbus Basedow**
- 96. **Kardiovaskuläre Ereignisse**
- 97. **Metabolisches Syndrom**
- 98. **Eosinophile Dermatose**

 Deutsch

- 99. **Hyperkoagulabilität**
- 100. **Neuroimaging-Befunde nach COVID-19-Impfung**
- 101. **Urtikaria**
- 102. **Zentraler Venenverschluss**
- 103. **Thrombophlebitis**
- 104. **Plattenepithelkarzinom**
- 105. **Schmerzen in der Brust**
- 106. **Akute entzündliche Neuropathien**
- 107. **Hirntod**



[≤
https://drtrozzi.org/de>](https://drtrozzi.org/de)

- 108. **Kounis-Syndrom**
- 109. **Angioimmunoblastisches T-Zell-Lymphom**
- 110. **Gastroparese**
- 111. **Asthma**
- 112. **Sicherheitsüberwachung des Janssen-Impfstoffs**
- 113. **Myokardschädigung**
- 114. **Autoimmune entzündliche rheumatische Erkrankungen**
- 115. **Neurologische Autoimmunkrankheiten**
- 116. **V-REPP**
- 117. **Herpes Simplex Virus**
- 118. **Verwandtes Material**

Myokarditis

Enthält die Begriffe: Entzündliche Herzreaktionen & Myokardial. Entzündung des Herzmuskels (Myokard). Die Entzündung kann die Pumpfähigkeit des Herzens beeinträchtigen und schnelle oder unregelmäßige Herzrhythmen (Arrhythmien) verursachen. Zu den Anzeichen und Symptomen einer

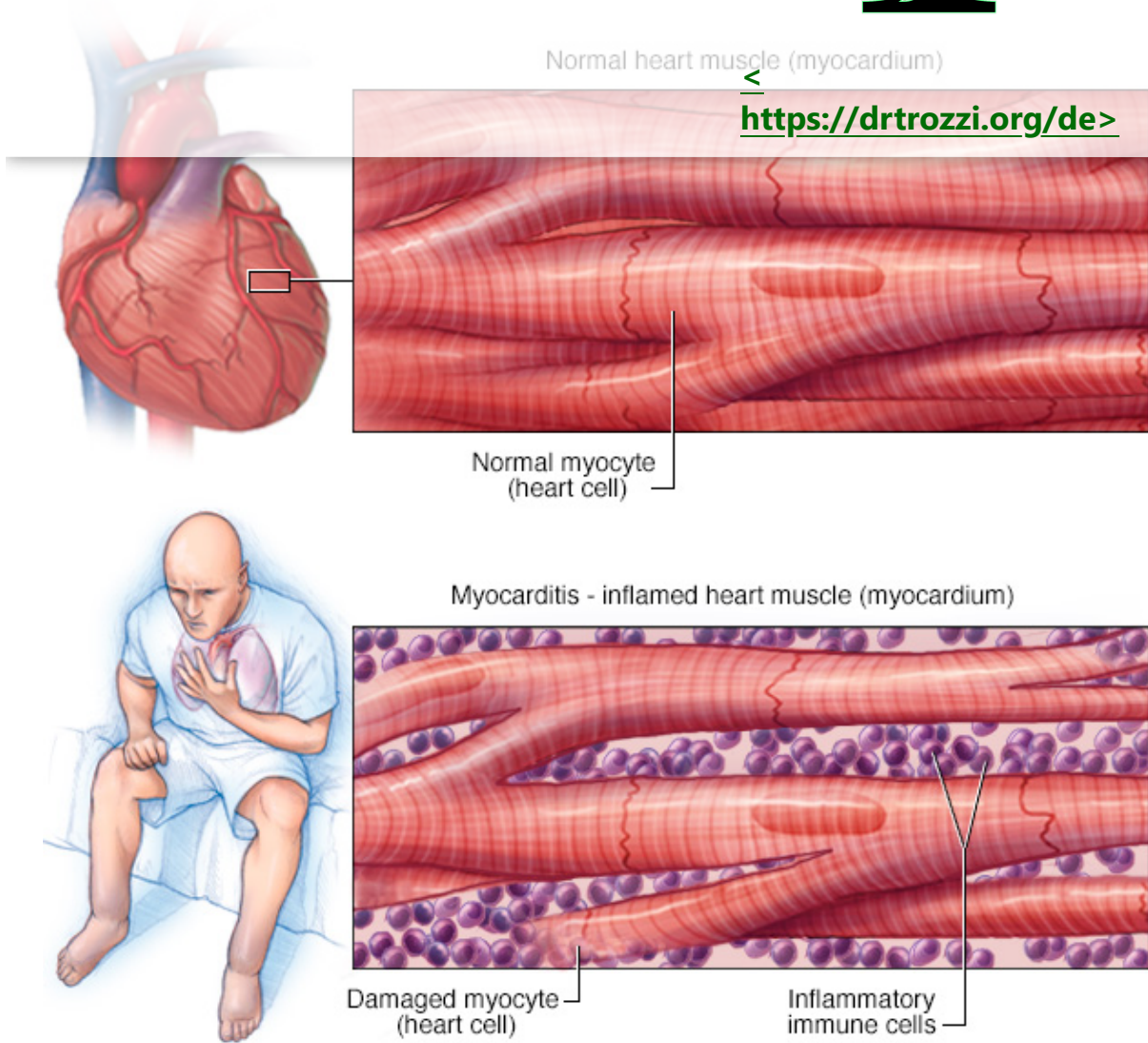
Myokarditis gehören Schmerzen in der Brust, Schwindel, Müdigkeit und schneller oder unregelmäßiger Herzschlag. 🇩🇪 Deutsch Titel und Inhalt

Fälle besteht bei Personen mit Myokarditis die Gefahr eines plötzlichen Todes

nach einer anstrengenden Tätigkeit. Bei einigen Myokarditis-Patienten kann später im Leben eine Herzoperation oder eine Herztransplantation erforderlich werden.



► Papiere insgesamt: 228



© MAYO FOUNDATION FOR MEDICAL EDUCATION AND RESEARCH. ALL RIGHTS RESERVED.

Myokarditis

 **Deutsch**

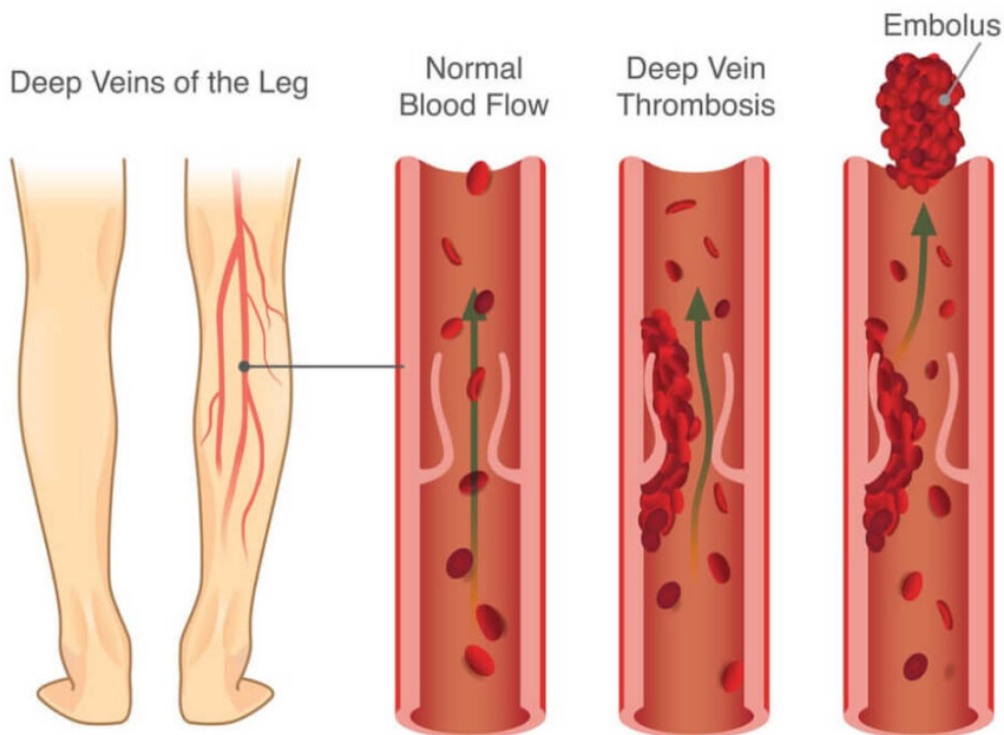
Thrombose

Enthält die Begriffe: Thrombotisch & Thromboembolisch & Thromboembolie.
 Es gibt drei Kategorien von Ursachen für eine Thrombose: Verengung des Blutgefäßes (Katheter oder Operation), verlangsamter Blutfluss (Immobilität) und/oder Thrombophilie (wenn das Blut selbst eher gerinnt).



► [Papiere insgesamt: 150](#)

≤ <https://drtrozzi.org/de>



Tiefe Venenthrombose

Thrombozytopenie

Ein Zustand, bei dem die Anzahl der Blutplättchen im Blut niedriger als normal ist. Dies kann zu leichten Blutergüssen und Wunden oder Blutungen in Schleimhäuten

Deutsch


aus
ren.

► [Papiere insgesamt: 116](#)

Thrombocytopenia



Erythrocyte



< <https://drtrozzi.org/de>

Normal

Erythrocyte



Low platelet count

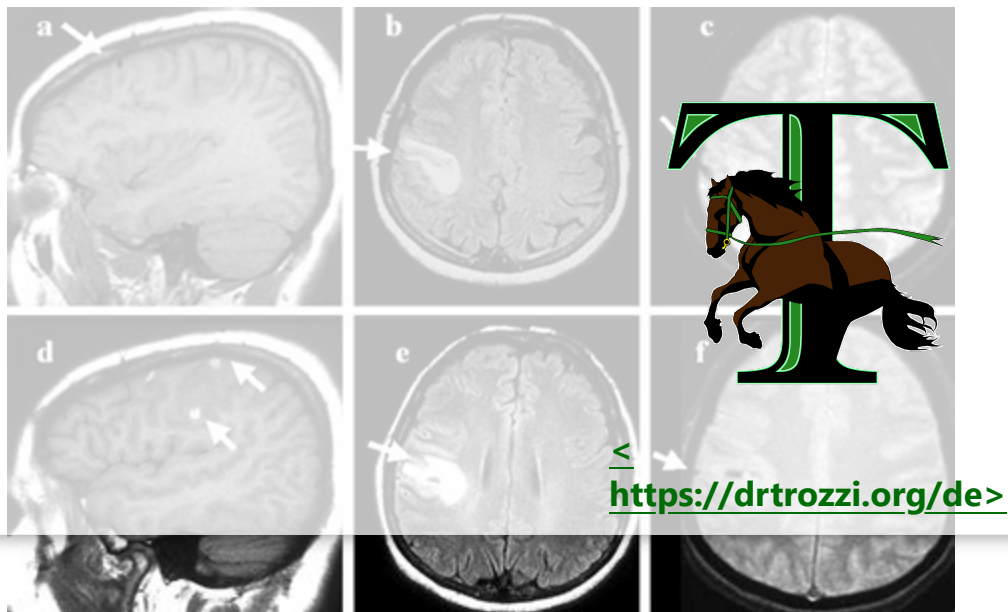
Thrombozytopenie

Zerebral-venöse Thrombose

Eine Art von Schlaganfall, bei dem die Venenkanäle des Gehirns thrombosieren, was zu einem Hirninfarkt in den Bereichen führt, die der Thrombose entsprechen.

► [Papiere insgesamt: 61](#)

 Deutsch



MRT des Gerinnsels bei zerebraler Venenthrombose | Schlaganfall

Vaskulitis

Enthält den Begriff: Mikroskopische Polyangiitis. Entzündung der Blutgefäße, die zu Veränderungen der Blutgefäßwände führt. Wenn Ihr Blutgefäß schwach wird, kann es sich dehnen und ausbeulen (Aneurysma genannt). Es kann auch aufplatzen und Blutungen verursachen. Dies kann lebensbedrohlich sein.

► [Papiere insgesamt: 43](#)

 Deutsch



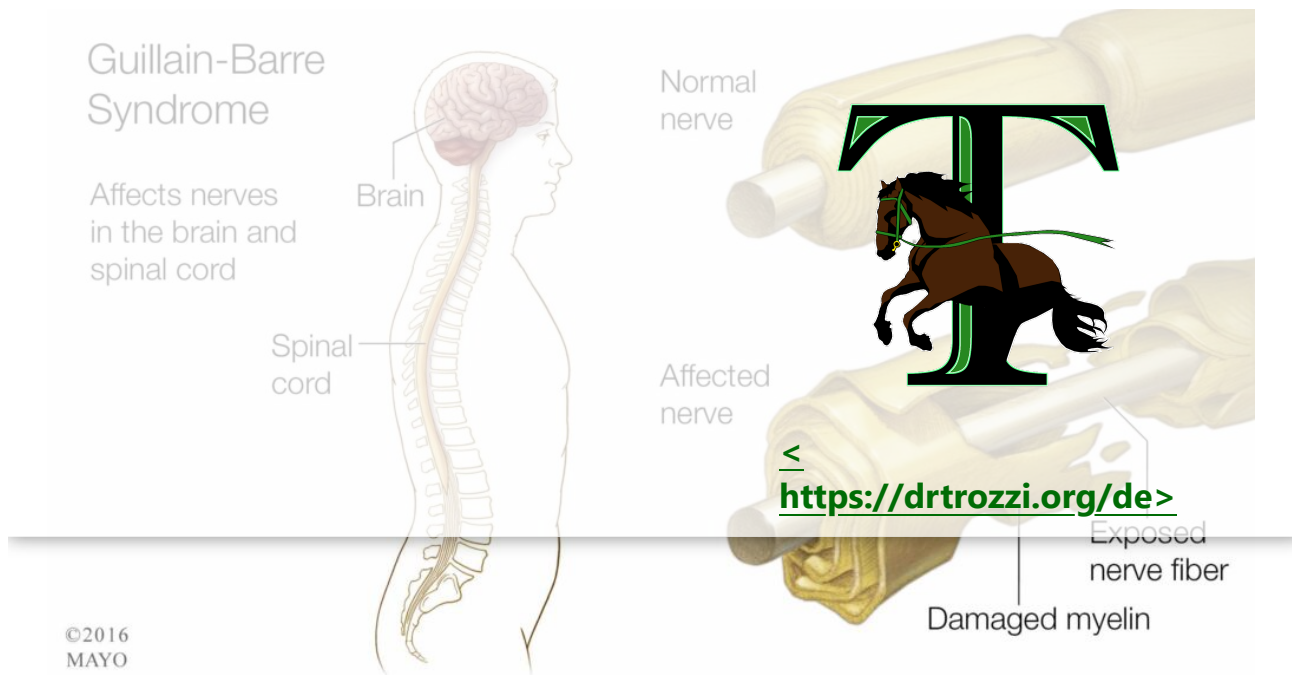
Vaskulitis an der Innenseite der Waden

Guillain-Barré-Syndrom

Eine neurologische Erkrankung, bei der das körpereigene Immunsystem fälschlicherweise einen Teil des peripheren Nervensystems angreift - ein Netzwerk von Nerven, das sich außerhalb von Gehirn und Rückenmark befindet. GBS kann von einem sehr milden Fall mit kurzzeitiger Schwäche bis hin zu einer fast verheerenden Lähmung reichen, bei der der Betroffene nicht mehr selbstständig atmen kann. Glücklicherweise erholen sich die meisten Menschen selbst von den schwersten Fällen von GBS. Nach der Genesung bleibt bei einigen Menschen ein gewisser Grad an Schwäche bestehen.

► [Papiere insgesamt: 43](#)

 Deutsch




Guillain-Barré-Syndrom

Lymphadenopathie

Enthält die Begriffe: Unilateral, supraklavikulär und zervikal. Eine Krankheit, die die Lymphknoten betrifft, wobei die Größe der Lymphe betroffen sein kann.

► [Papiere insgesamt: 35](#)

 Deutsch



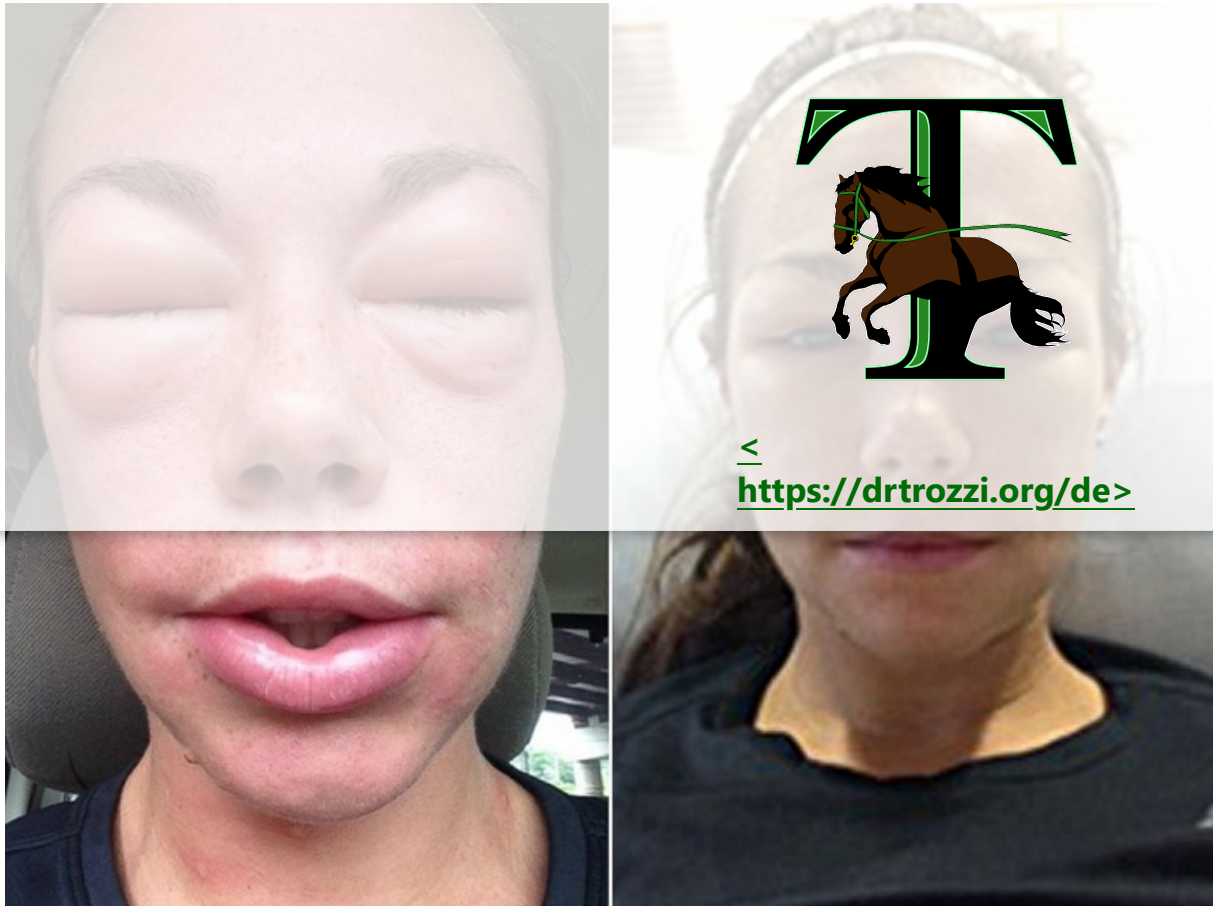
Lymphadenopathie

Anaphylaxie

Enthält den Begriff: Anaphylaktoid. Eine schwere, potenziell lebensbedrohliche allergische Reaktion.

► **Papiere insgesamt: 30**

 Deutsch



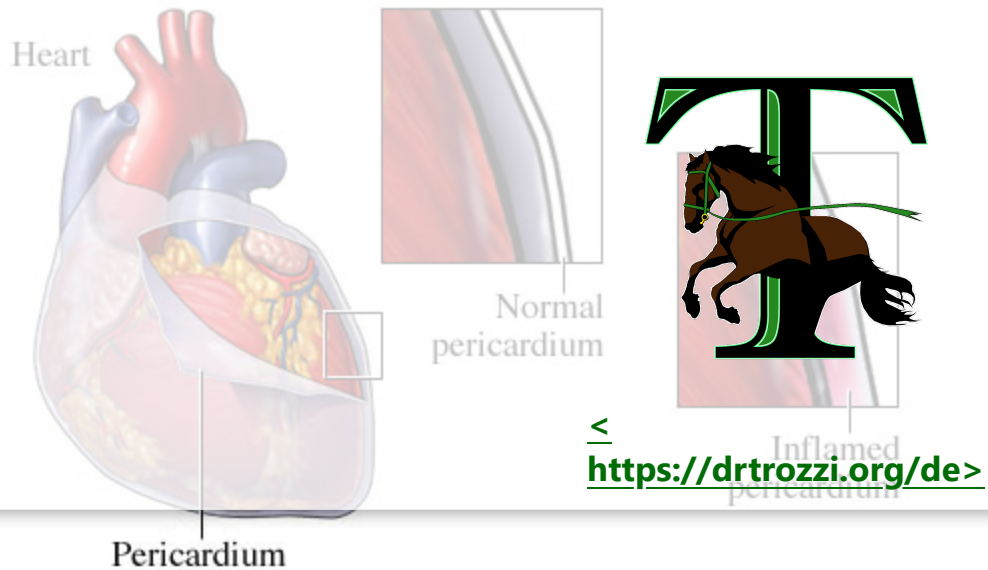
Junge Frau mit anaphylaktischem Schock

Myoperikarditis

Eine Komplikation der akuten Perikarditis, die durch eine Ausdehnung der Herzbeutelentzündung auf den Herzmuskel gekennzeichnet ist, was sich in einem erhöhten Troponinspiegel äußert. Sie wird im Allgemeinen wie eine akute Perikarditis beurteilt und behandelt.

► Papiere insgesamt: 21

 Deutsch



Akute Perikarditis (Entzündung des Herzbeutels)

Allergische Reaktionen

Enthält Begriff: Allergie. Ein Zustand, bei dem das Immunsystem abnormal auf eine fremde Substanz reagiert.

► [Papiere insgesamt: 20](#)

 Deutsch



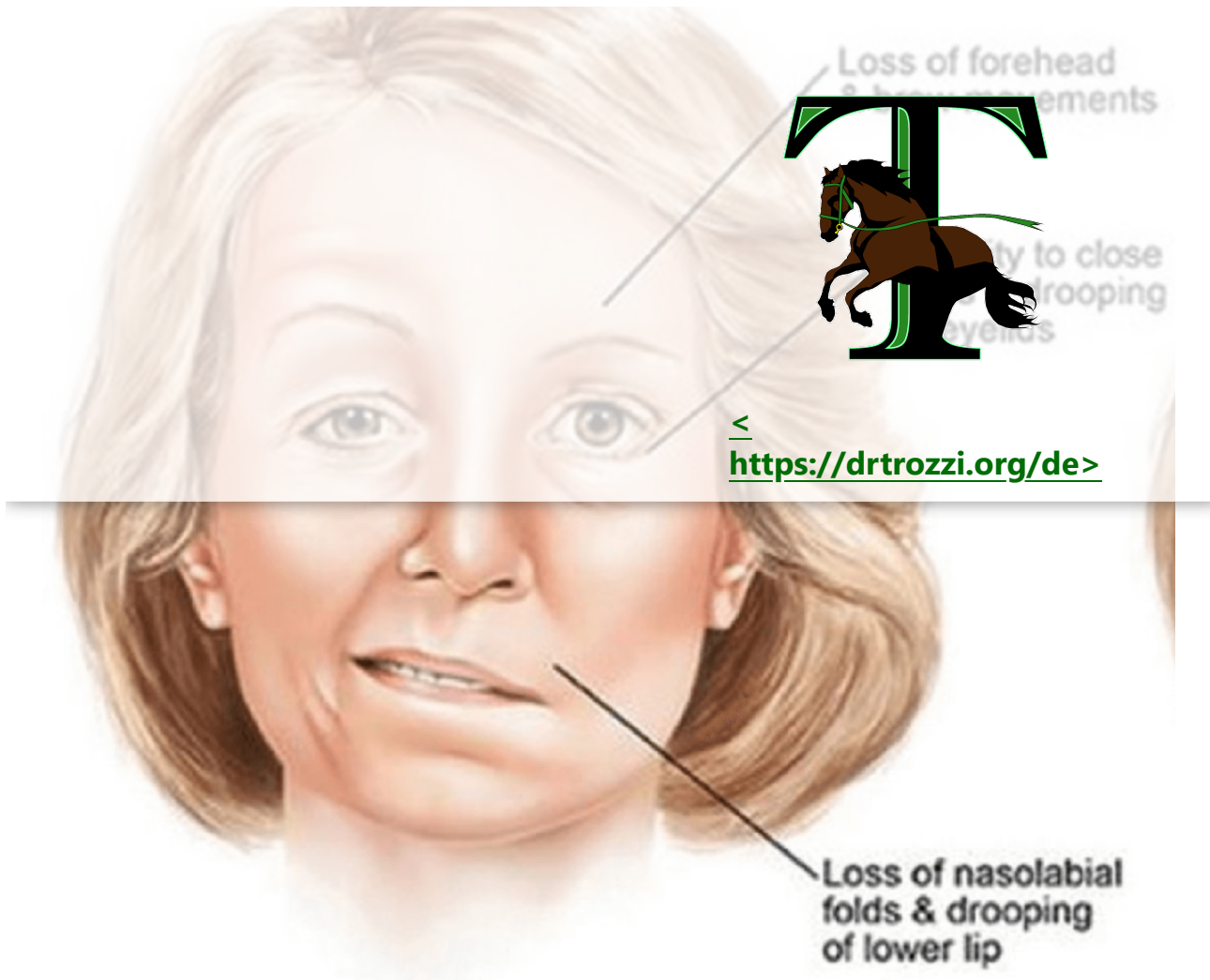
Allergische Reaktion (Nesselsucht) am Arm

Bellsche Lähmung

Enthält Begriffe: Gesichtslähmung & Gesichtslähmung. Eine unerklärliche Episode von Gesichtsmuskelschwäche oder -lähmung. Sie beginnt plötzlich und verschlimmert sich innerhalb von 48 Stunden. Dieser Zustand entsteht durch eine Schädigung des Gesichtsnervs (7. Hirnnerv). Schmerzen und Unwohlsein treten in der Regel auf einer Seite des Gesichts oder des Kopfes auf.

► **Papiere insgesamt: 18**

 Deutsch



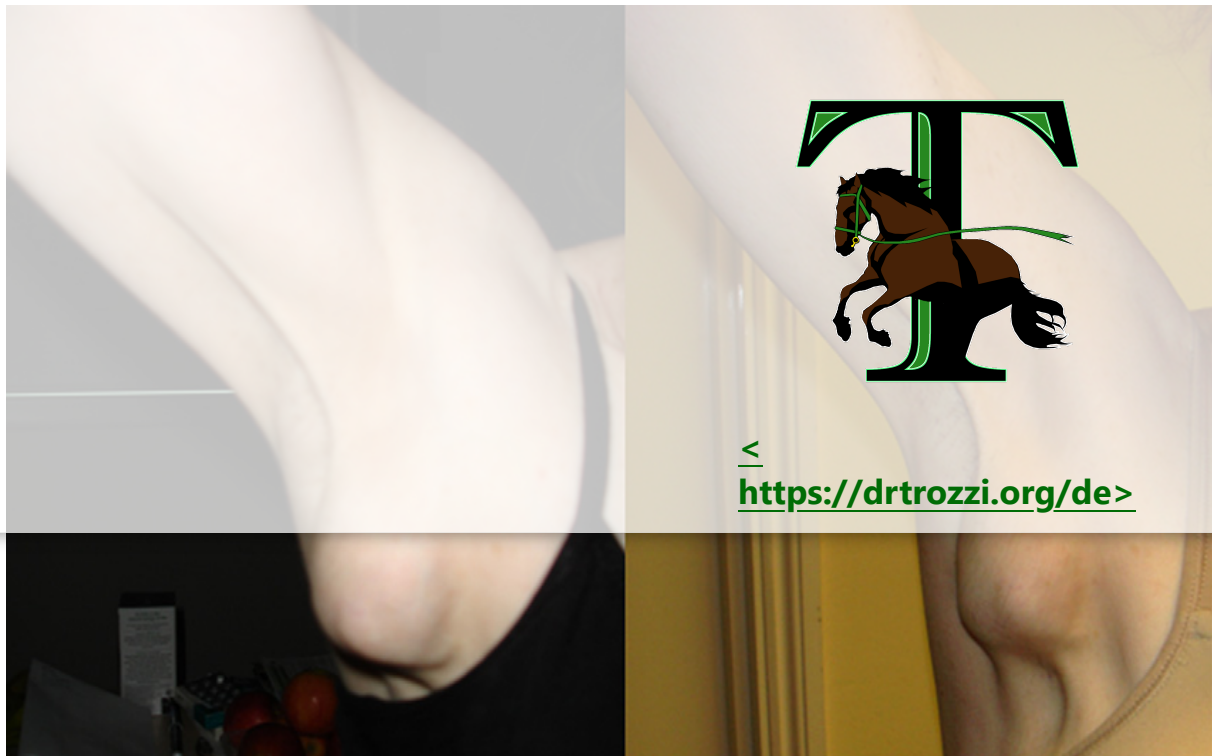
Bellsche Lähmung im weiblichen Gesicht

Axilläre Adenopathie

Enthält den Begriff: Adenopathie. Die axilläre Lymphadenopathie, auch Achselhöhlenschwellung genannt, tritt auf, wenn sich die Lymphknoten in der Achselhöhle (Axilla) vergrößern. Dieser Zustand kann zwar besorgniserregend sein, ist aber meist auf eine gutartige Ursache zurückzuführen. Sie kann auch vorübergehend sein.

► **Papiere insgesamt: 18**

 Deutsch



Axilläre Adenopathie unter dem rechten Arm

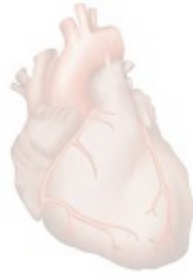
Perikarditis

Schwellung und Reizung des dünnen, sackartigen Gewebes, das Ihr Herz umgibt (Perikard). Die Perikarditis verursacht oft starke Brustschmerzen und manchmal auch andere Symptome. Die Brustschmerzen treten auf, wenn die gereizten Schichten des Herzbeutels aneinander reiben.


► Papiere insgesamt: 15

 Deutsch

Normal heart



Pericarditis



Vergleich zum normalen Herzen

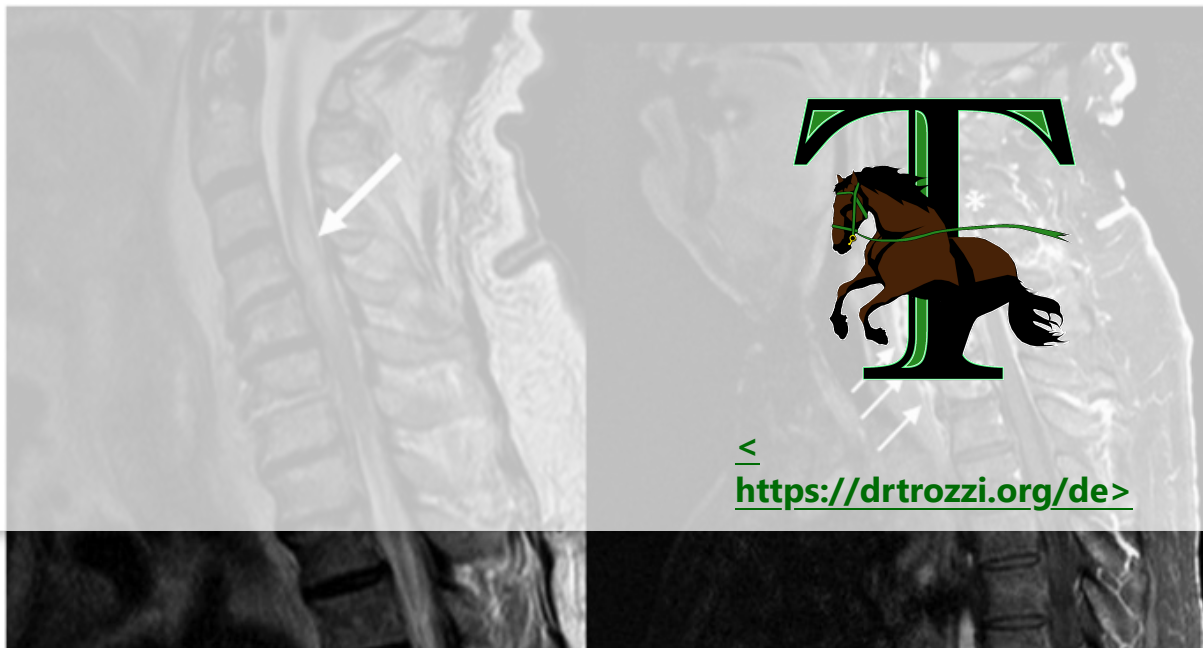
[≤
https://drtrozzi.org/de](https://drtrozzi.org/de)

Akute Myelitis

Enthält den Begriff: Transversale Myelitis. Eine Entzündung des Rückenmarks, die die normalen Reaktionen vom Gehirn auf den Rest des Körpers und vom Rest des Körpers auf das Gehirn stören kann. Die Entzündung im Rückenmark kann zu einer Schädigung des Myelins und der Axone führen, was Symptome wie Lähmungen und Empfindungsverluste zur Folge hat. Myelitis wird je nach Bereich oder Ursache der Läsion in verschiedene Kategorien eingeteilt; jeder entzündliche Angriff auf das Rückenmark wird jedoch häufig als transversale Myelitis bezeichnet.

► [Papiere insgesamt: 15](#)

 Deutsch

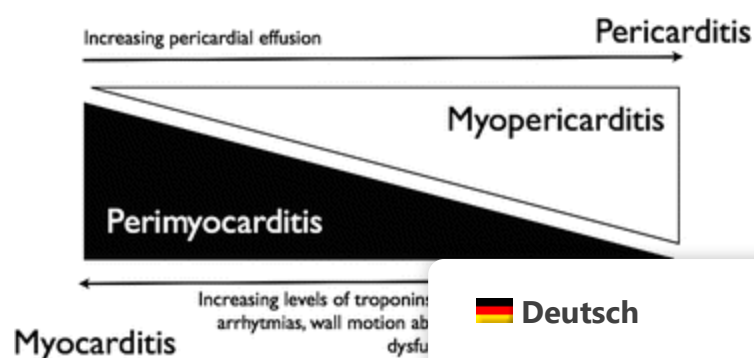


Akute Myelitis

Perimyokarditis


Eine akute Entzündung des Herzbeutels und des darunter liegenden Herzmuskels, die zu einer Schädigung der Herzmuskelzellen führt. Sie ist in der Regel asymptomatisch und klingt in den meisten Fällen vollständig ab. Sie kann jedoch zu fulminantem Herzversagen führen, das zum Tod führt oder eine Herztransplantation erfordert.

► Papiere insgesamt: 10



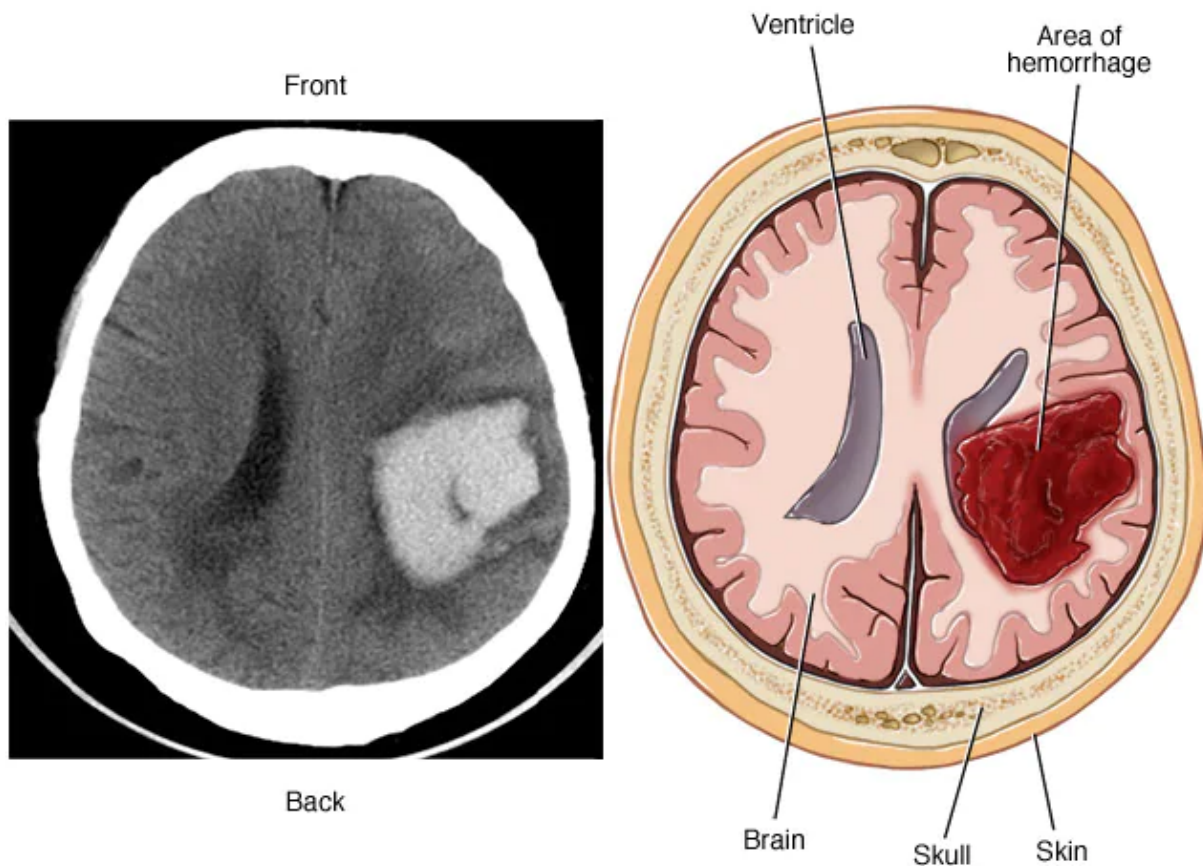
Intrazerebrale Hämorrhagie

Enthält Begriff: Schlaganfall. Die intrazerebrale Blutung (Einkblutung in das Hirngewebe) ist die zweithäufigste Ursache für einen Schlaganfall (15-30% der Schlaganfälle) und die tödlichste. Blutgefäße transportieren Blut zum und vom Gehirn. Arterien oder Venen können reißen, entweder durch normalen Druck oder abnormale Entwicklung oder Trauma.



<https://drtrozzi.org/de>

► Papiere insgesamt: 8



© MAYO FOUNDATION FOR MEDICAL EDUCATION AND RESEARCH. ALL RIGHTS RESERVED.

Intrazerebrale Hä  Deutsch

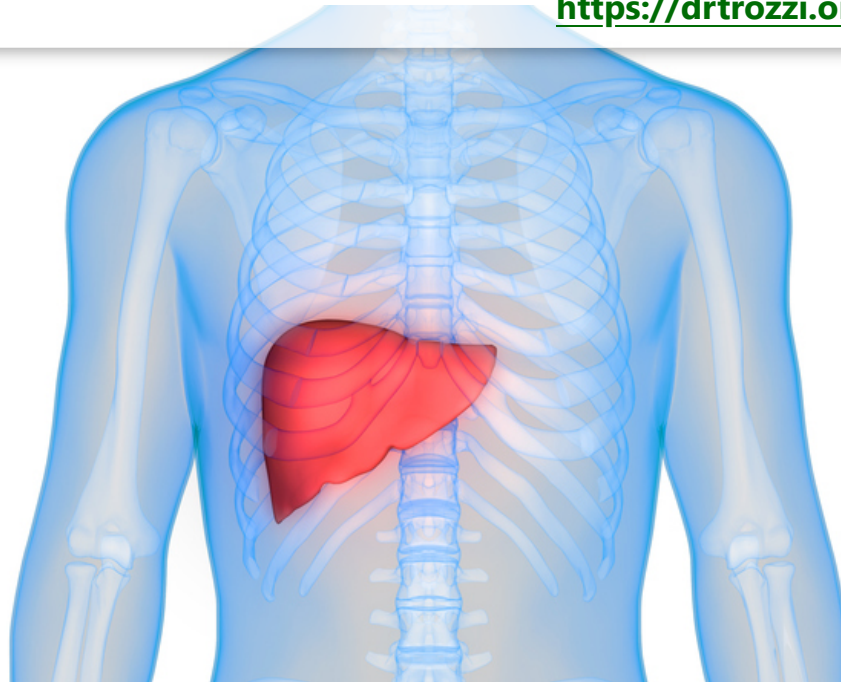
Immunvermittelte Hepatitis

Definiert als eine Erhöhung der Leberfunktionstests der Patienten, die Kortikosteroide erfordert und für die es keine andere Ätiologie gibt.



► Papiere insgesamt: 8

<
<https://drtrozzi.org/de>>



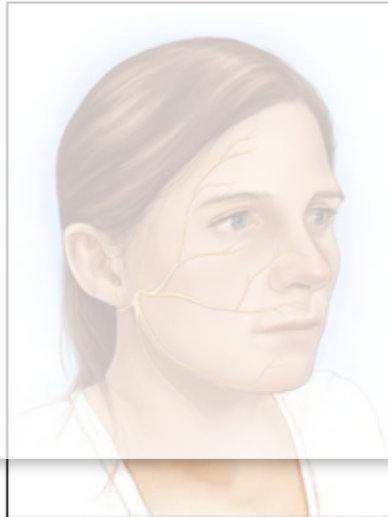Die immunvermittelte Hepatitis beeinträchtigt die Leber

Gesichtsnervenlähmung

Die Patienten können den oberen und unteren Teil ihres Gesichts nicht auf einer Seite bewegen.

► Papiere insgesamt: 6

 Deutsch



Location of facial nerve

Inability to close eye resulting in irritation



<
<https://drtrozzi.org/de>>

Asymmetrical facial muscle tone

Asymmetrical smile

"Sagging" face

©2017
MAYO

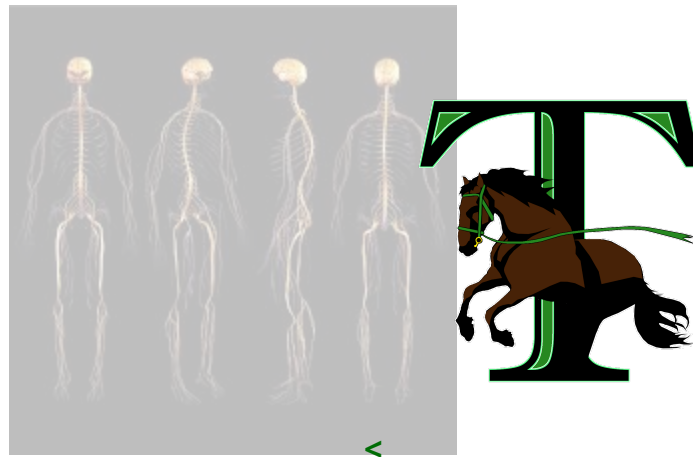
© MAYO FOUNDATION FOR MEDICAL EDUCATION AND RESEARCH. ALL RIGHTS RESERVED.

Neurologische Symptome

Enthält Begriffe: Neurologische Nebenwirkungen und neurologische Komplikationen. Medizinisch definiert als Störungen, die das Gehirn sowie die Nerven im gesamten menschlichen Körper und das Rückenmark betreffen.

► Papiere insgesamt: 6

 Deutsch

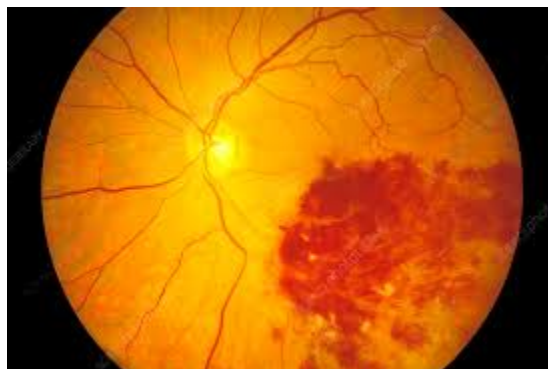

Menschliches Nervensystem <https://drtrozzi.org/de>

Hämorrhagie

Enthält die Begriffe: zerebral, lobär, akral und retinal. Die Freisetzung von Blut aus einem gebrochenen Blutgefäß, entweder innerhalb oder außerhalb des Körpers.

► Papiere insgesamt: 6




Netzhautblutung

 Deutsch

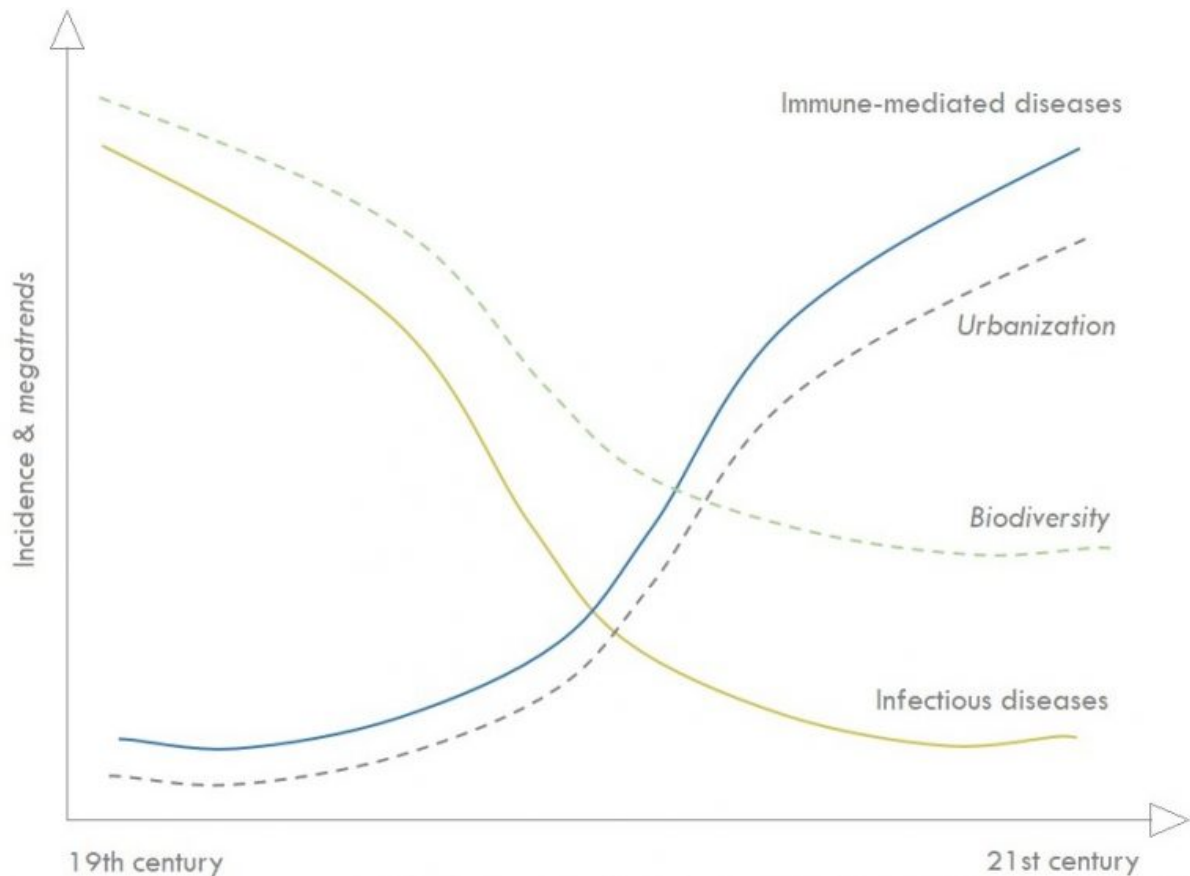
Ausbrüche immunvermittelter Krankheiten

Autoimmunkrankheiten entstehen, wenn das Immunsystem Antikörper produziert, die körpereigene Zellen angreifen. Es gibt viele davon, darunter Zöliakie, Lupus und die Basedowsche Krankheit. Obwohl sie geheilt werden können, gibt es verschiedene Behandlungsmöglichkeiten, die die Symptome in den Griff zu bekommen und weitere Schäden im Körper zu vermeiden.



<https://drtrozzi.org/de>

► Papiere insgesamt: 6




Ausbrüche immunvermittelter Krankheiten 19. bis 21. Jahrhundert

 Deutsch

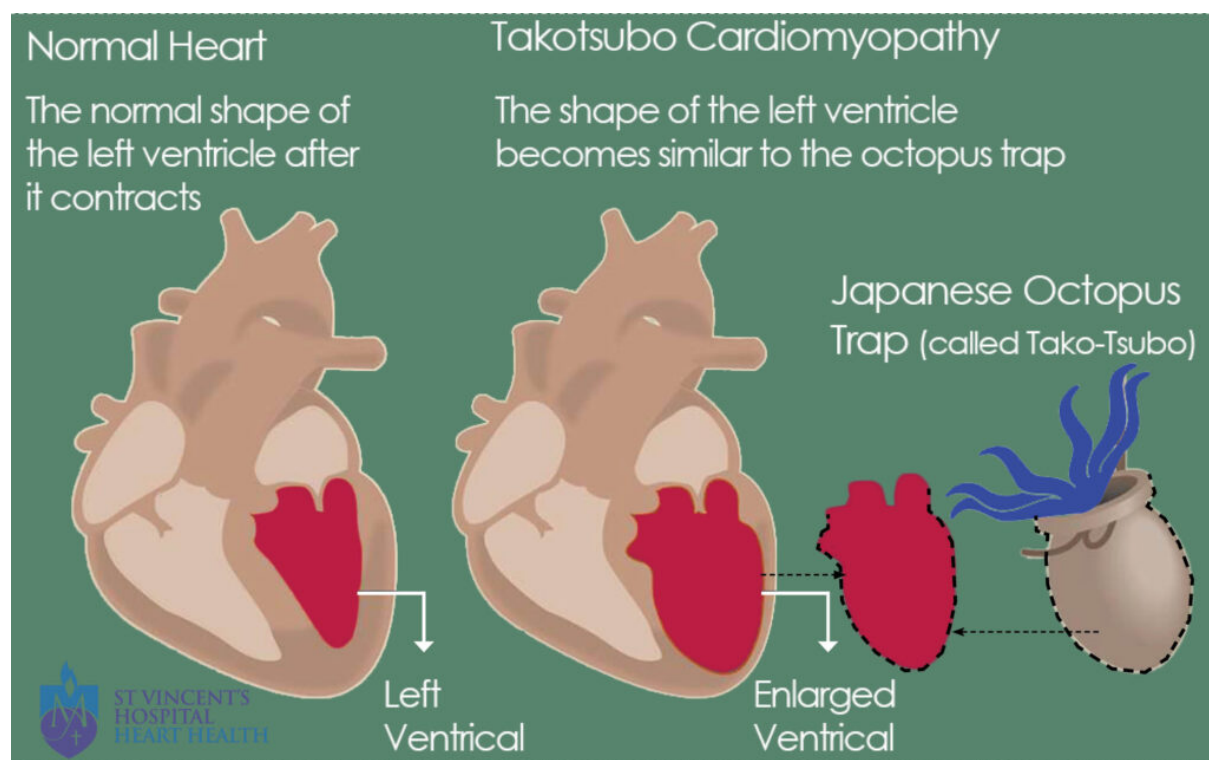
Takotsubo-Kardiomyopathie

Eine vorübergehende Herzerkrankung, die sich als Reaktion auf eine intensive emotionale oder körperliche Erfahrung entwickelt. Es ist als Stresskardiomyopathie oder Syndrom des gebrochenen Herzens bekannt. Bei dieser Erkrankung verändert die Hauptpumpkammer des Herzens die Form, wodurch die Fähigkeit des Herzens, Blut effektiv zu pumpen, beeinträchtigt wird. Der Tod ist selten, aber bei etwa 20% der Patienten tritt eine Herzinsuffizienz auf. Zu den selten gemeldeten <https://drtrozzi.org/de>



Arrhythmien (Herzrhythmusstörungen), eine Behinderung des Blutflusses aus der linken Herzkammer und eine Ruptur der Herzkammerwand.

► Papiere insgesamt: 5



Takotsubo-Kardiomyopathie

 Deutsch

Herz

Zu den kardialen Komplikationen gehören Herzmuskelverletzungen, Herzinsuffizienz (HF), kardiogener Schock, multisystemisches Entzündungssyndrom bei Erwachsenen und Herzrhythmusstörungen einschließlich plötzlichem Herzstillstand.



► [Papiere insgesamt: 10](#)

<
<https://drtrozzi.org/de>>

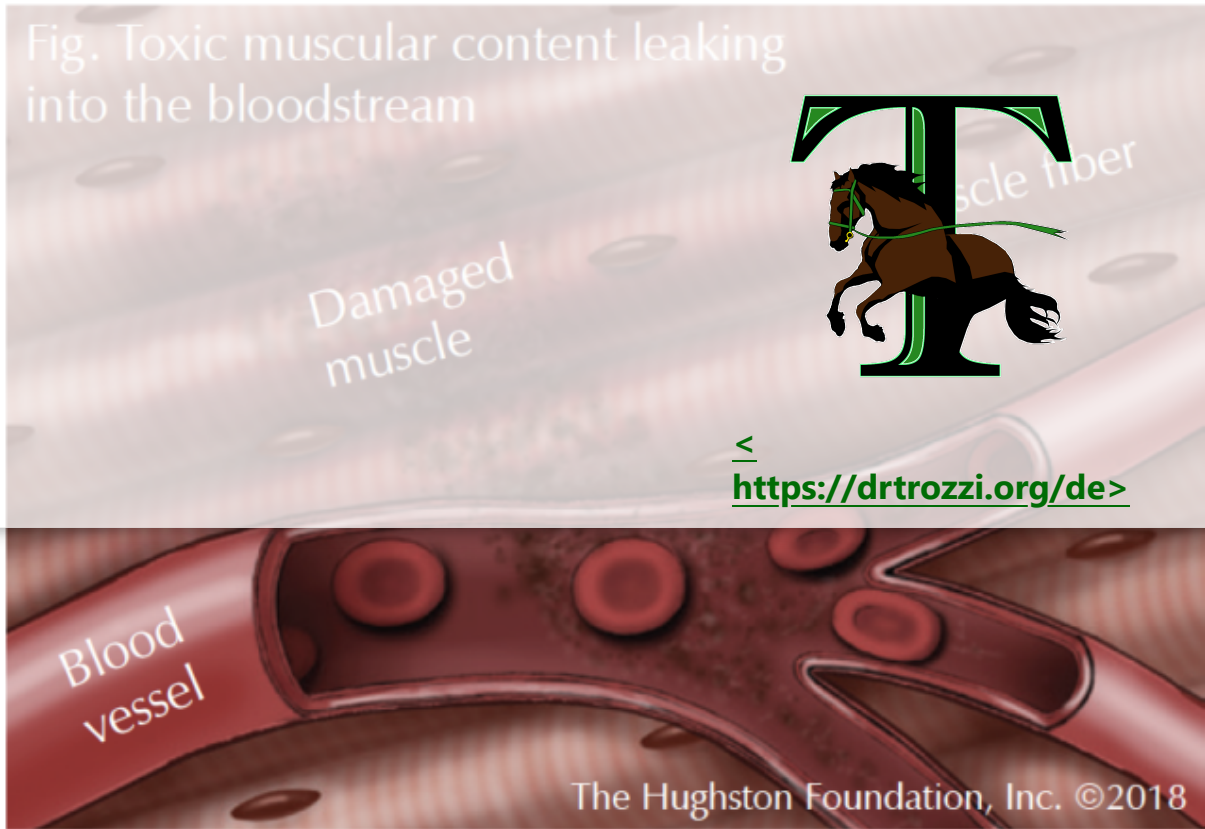

Rhabdomyolyse

Ein schweres Syndrom, das auf eine direkte oder indirekte Muskelverletzung zurückzuführen ist. Es resultiert aus dem Absterben von Muskelfasern und der Freisetzung von deren Inhalt in den Blutkreislauf. Dies kann zu schweren Komplikationen wie Nierenversagen führen. Dies bedeutet, dass die Nieren Abfälle und konzentrierten Urin nicht mehr ausscheiden können. In seltenen Fällen kann die Rhabdomyolyse sogar zum Tod führen.

► [Papiere insgesamt: 5](#)

 Deutsch



Rhabdomyolyse - giftiger Muskelinhalt tritt in die Blutbahn aus, was zu koksfarbenem Urin führt

Thrombotische thrombozytopenische Purpura

Eine Erkrankung, die zur Bildung von Blutgerinnseln (Thromben) in kleinen Blutgefäßen im ganzen Körper führt. Diese Gerinnsel können ernste medizinische Probleme verursachen, wenn sie Gefäße blockieren und den Blutfluss zu Organen wie Gehirn, Nieren und Herz einschränken.

► Papiere insgesamt: 4

 Deutsch



Kardiovaskuläre Ereignisse

Weisen Sie auf Vorfälle hin, die zu einer Schädigung des Herzmuskels führen können.

► Papiere insgesamt: 4




Akute hyperaktive Enzephalopathie

 Deutsch

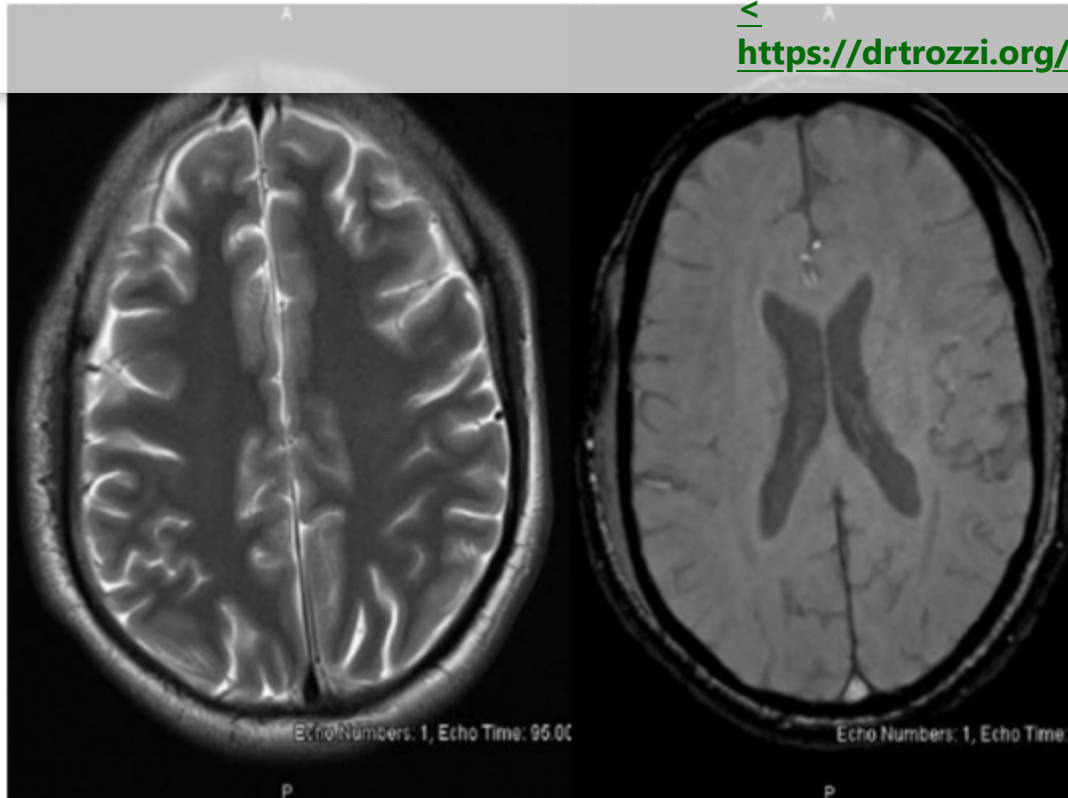
Enthält Begriffe: Akute Enzephalopathie & eine Funktionsstörung des Gehirns aufgrund von starkem Bluthochdruck. Zu den

Symptomen können Kopfschmerzen, Erbrechen, Gleichgewichtsstörungen und Verwirrtheit gehören. Der Ausbruch erfolgt in der Regel plötzlich. Zu den Komplikationen können Krampfanfälle, das posteriore reversible Enzephalopathie-Syndrom und Blutungen im Augenhirn gehören.



► Papiere insgesamt: 4

< <https://drtrozzi.org/de>



<https://www.sciencedirect.com/science/article/pii/S2049080121007536#fig1>

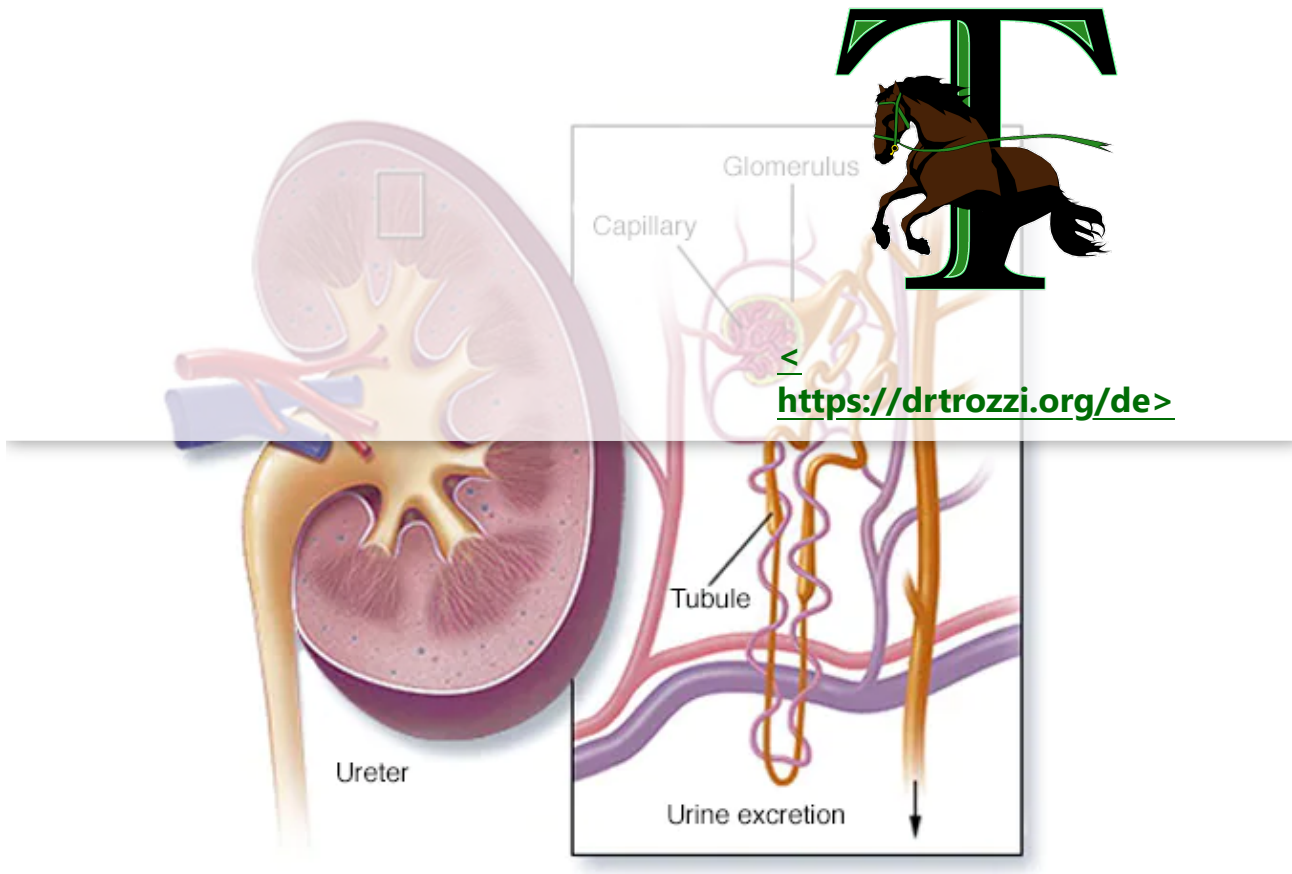
Akute hyperaktive Enzephalopathie nach Covid-19-"Impfung" bei 32-jährigem asiatischen Mann

Akute Nierenschädigung

Ein plötzlicher Anfall von Nierenversagen oder Nierenschäden, der innerhalb weniger Stunden oder Tage auftritt.

 Deutsch

► Papiere insgesamt: 4



© MAYO FOUNDATION FOR MEDICAL EDUCATION AND RESEARCH. ALL RIGHTS RESERVED.

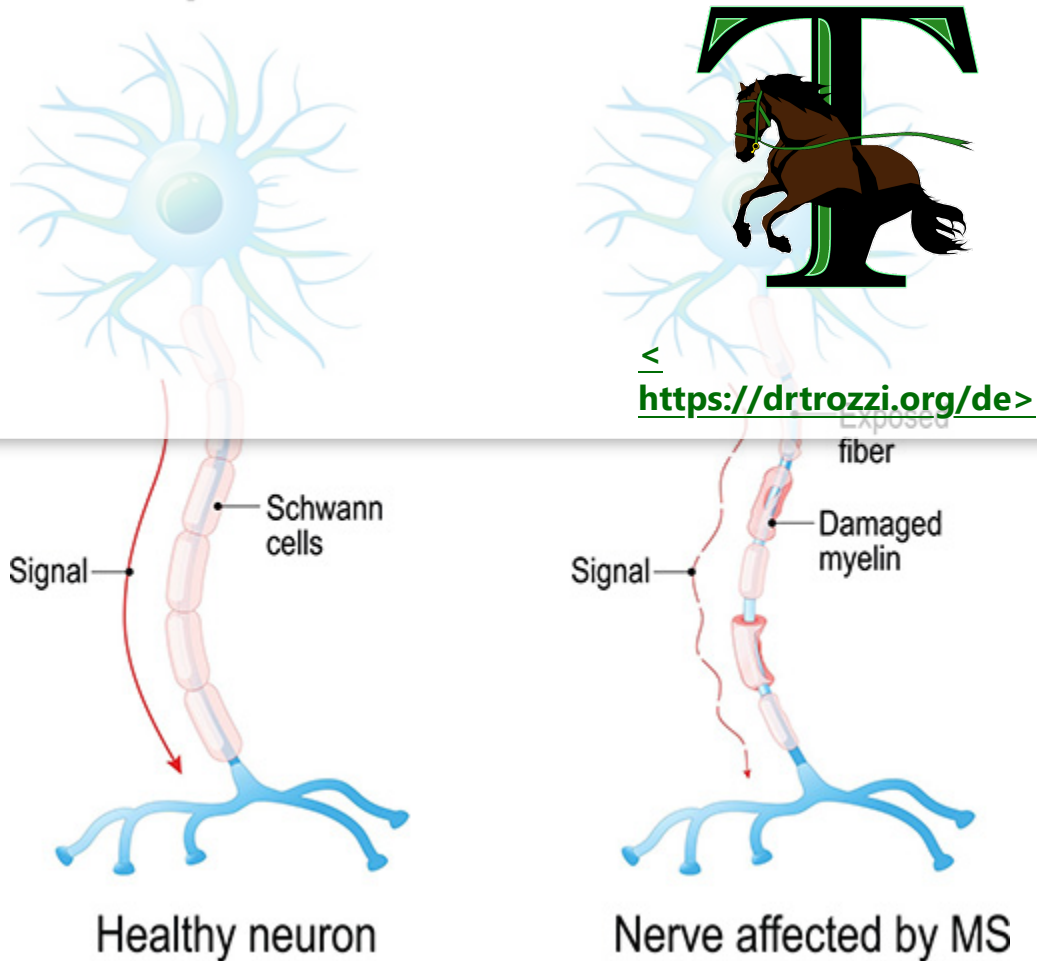
Multiple Sklerose

Eine potenziell behindernde Erkrankung des Gehirns und des Rückenmarks (zentrales Nervensystem).

► Papiere insgesamt: 4

 Deutsch

Multiple Sclerosis



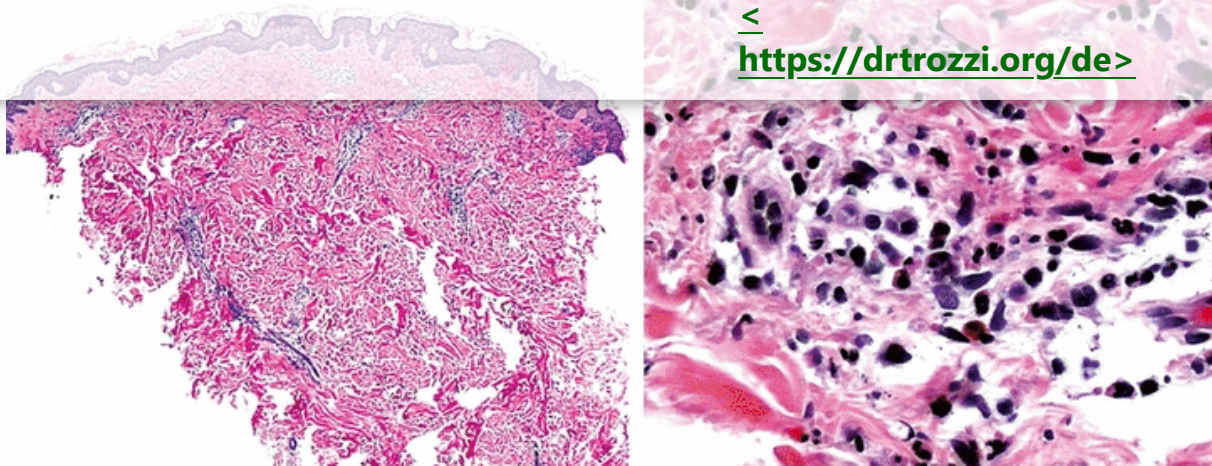
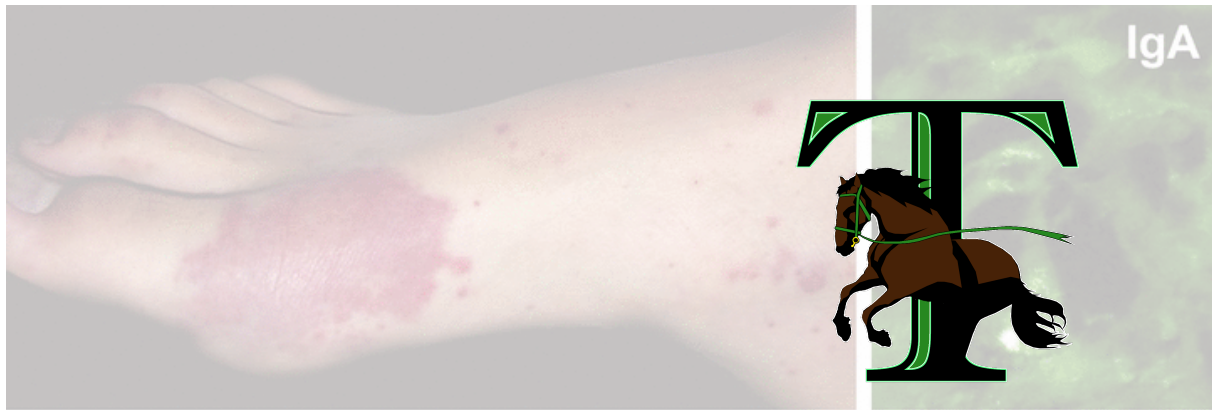
Multiple Sklerose: Schädigung des Myelins legt Nervenfasern frei

Purpura Henoch-Schönlein

Betrifft die kleinen Blutgefäße der Haut, der Gelenke, der Därme und der Nieren. Am häufigsten tritt sie vor dem siebten Lebensjahr auf, kann aber jeden treffen. Eine Störung, die zu Entzündungen und Blutungen in den kleinen Blutgefäßen führt.

► Papiere insgesamt: 3

 Deutsch



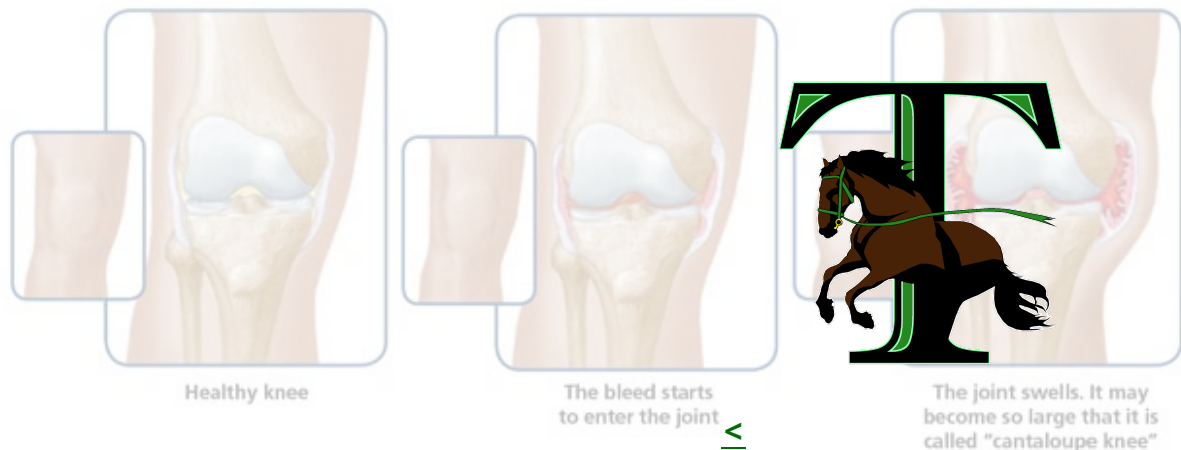
Purpura Henoch-Schönlein

Blutungsepisoden

Zu den schweren Episoden gehören die meisten Gelenkblutungen, Blutungen in große Muskeln, Muskelblutungen mit Anzeichen eines Kompartmentsyndroms, lebensbedrohliche Blutungen und Operationen. Diese erfordern in der Regel eine Korrektur von 70% - 100% und mehr als eine Infusion. Die genaue Dosis hängt von der jeweiligen Person und von den HTC-Richtlinien ab.

► Papiere insgesamt: 3

 Deutsch



Healthy knee

The bleed starts to enter the joint

The joint swells. It may become so large that it is called "cantaloupe knee"

<https://drtrozzi.org/de>

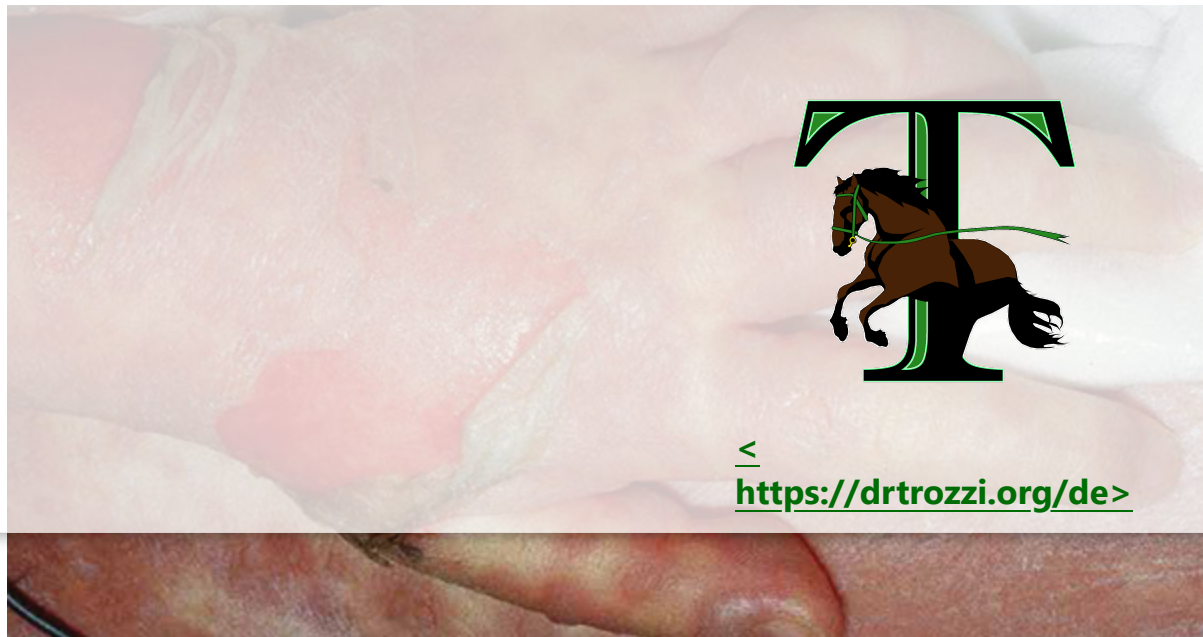Blutungen im Kniegelenk

Unerwünschte Wirkungen auf die Haut

Die auch als Toxidermie bezeichneten Hauterscheinungen sind die Folge der systemischen Verabreichung von Arzneimitteln. Diese Reaktionen reichen von leichten erythematösen Hautläsionen bis hin zu sehr viel schwerwiegenderen Reaktionen wie dem Lyell-Syndrom.

► [Papiere insgesamt: 3](#)

 Deutsch



© Biophoto Associates / Science Source

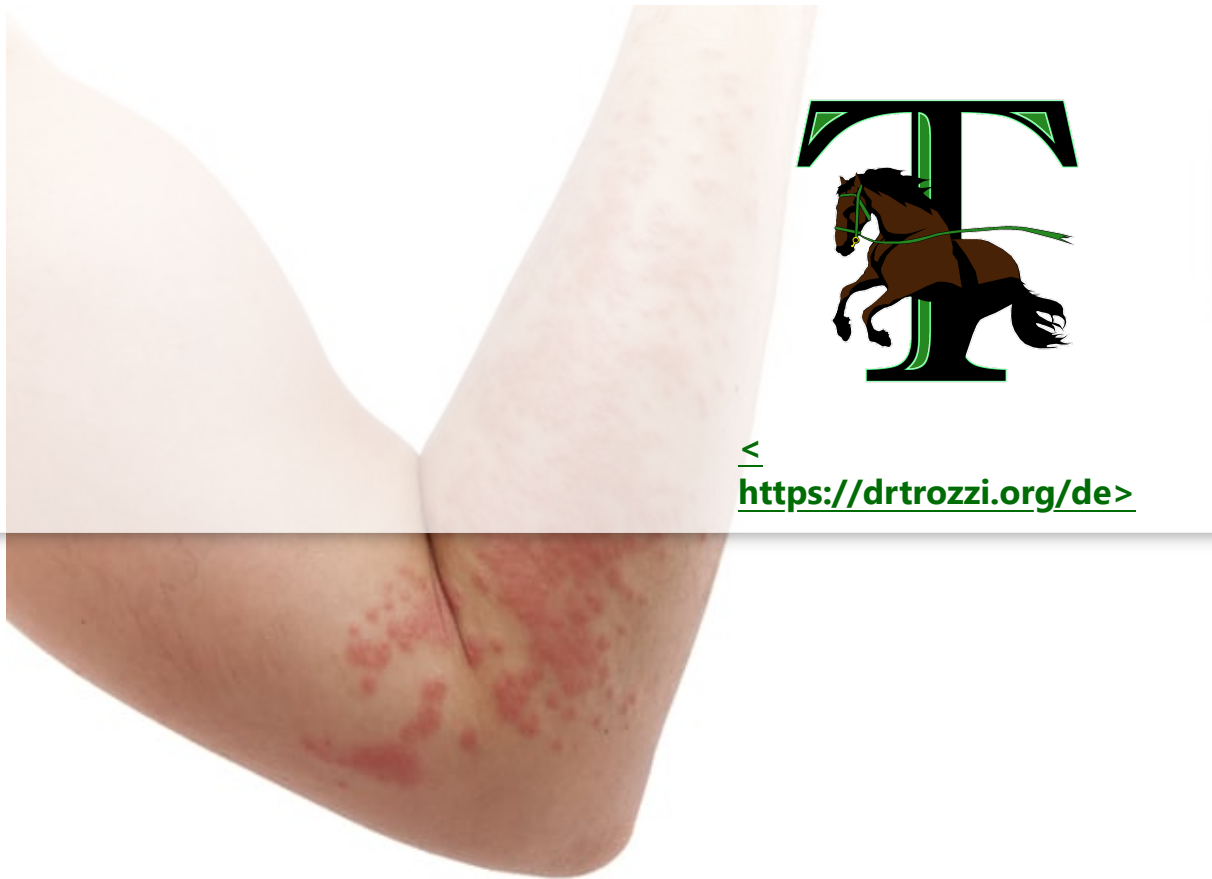Pädiatrische toxische epidermale Nekrolyse (Lyell-Syndrom)

Hautreaktionen

Eine allergische Reaktion kann Hautausschlag, Juckreiz, Brennen, Rötungen, Beulen, Nesselsucht und Schwellungen verursachen.

► **Papiere insgesamt: 9**

 Deutsch




Urtikaria (Nesselsucht) allergische Hautreaktion

Vogt-Koyanagi-Harada-Syndrom

Eine seltene Erkrankung unbekanntes Ursprungs, die viele Körpersysteme betrifft, darunter die Augen, die Ohren, die Haut und die Hülle des Gehirns und des Rückenmarks (die Hirnhaut). Das auffälligste Symptom ist der schnelle Verlust des Sehvermögens.

► [Papiere insgesamt: 2](#)

 Deutsch



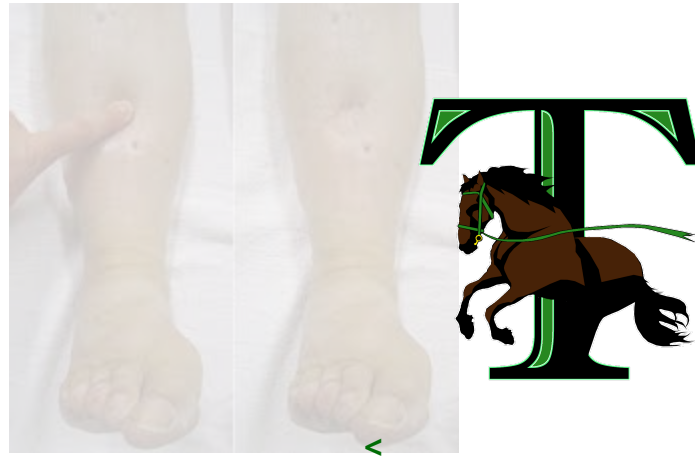Rascher Sehverlust beim Vogt-Koyanagi-Harada-Syndrom

Kapillarleck-Syndrom

Enthält den Begriff: Systemisches kapillares Extravasationssyndrom. Eine seltene Erkrankung mit akuten und schweren, wiederkehrenden Anfällen, die mit einem raschen Blutdruckabfall infolge von Flüssigkeitsaustritten aus kleineren Gefäßen, den Kapillaren, einhergehen. Die Anfälle dauern oft mehrere Tage und erfordern eine Notfallversorgung. Sie sind manchmal lebensbedrohlich. SCLS tritt am häufigsten bei Erwachsenen auf, bei Kindern ist die Krankheit sehr selten.

► **Papiere insgesamt: 2**

 Deutsch



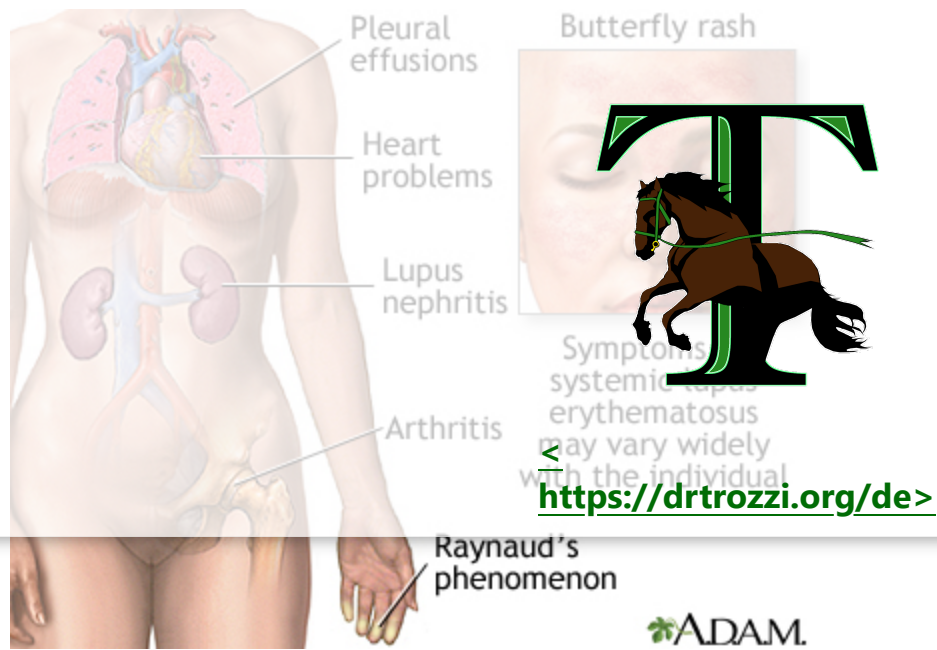
Das Kapillarlecksyndrom führt zu einer dr <https://drtrozzi.org/de>

Systemischer Lupus erythematodes

Eine Autoimmunerkrankung, bei der das Immunsystem das eigene Gewebe angreift, was zu weit verbreiteten Entzündungen und Gewebeschäden in den betroffenen Organen führt. Sie kann die Gelenke, die Haut, das Gehirn, die Lunge, die Nieren und die Blutgefäße betreffen. Eine Behandlung kann helfen, aber die Krankheit kann nicht geheilt werden.

► [Papiere insgesamt: 2](#)

 Deutsch



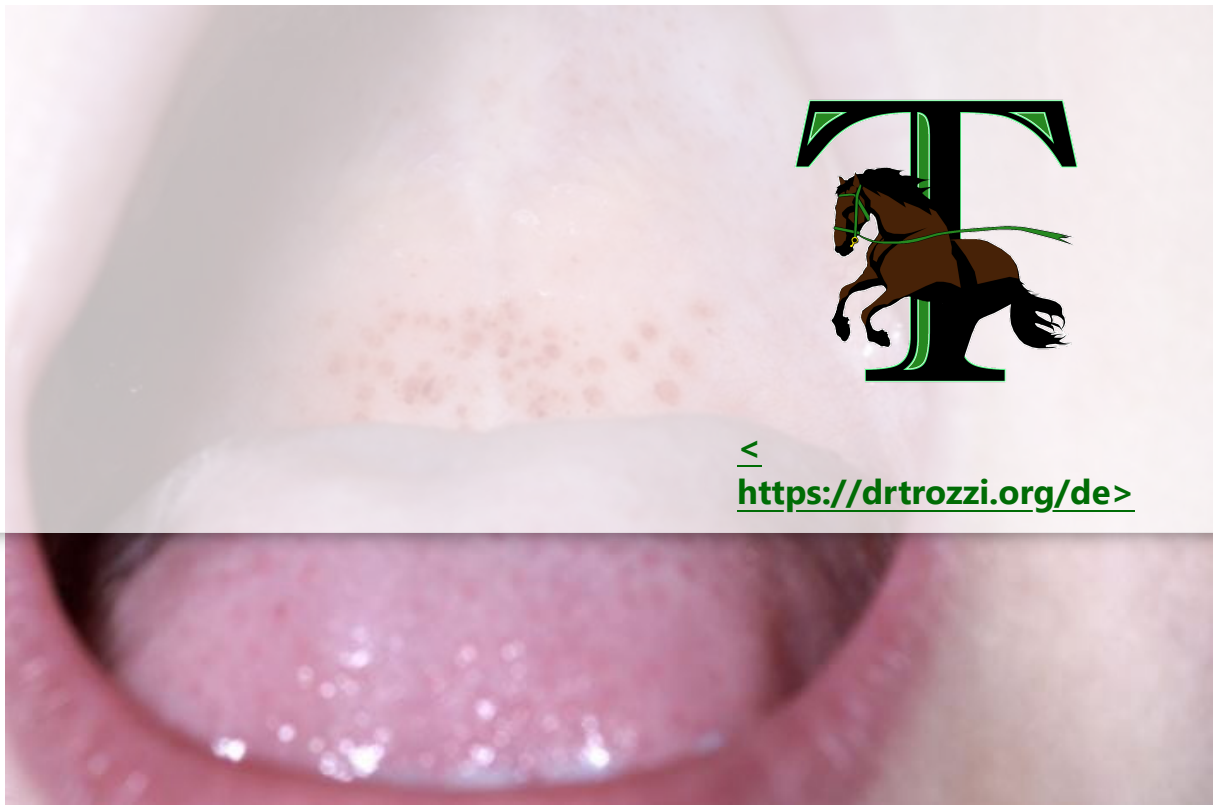
Systemischer Lupus erythematoses

Petechiae

Beinhaltet: Petechialer Ausschlag. Winzige lila, rote oder braune Flecken auf der Haut. Sie treten normalerweise an Armen, Beinen, Bauch und Gesäß auf. Sie können auch in Ihrem Mund oder auf Ihren Augenlidern auftreten. Diese winzigen Flecken können ein Anzeichen für viele verschiedene Erkrankungen sein - manche sind harmlos, andere ernst. Sie können auch als Reaktion auf bestimmte Medikamente auftreten. Obwohl Petechien wie ein Ausschlag aussehen, werden sie in Wirklichkeit durch Blutungen unter der Haut verursacht.

► **Papiere insgesamt: 2**

 Deutsch

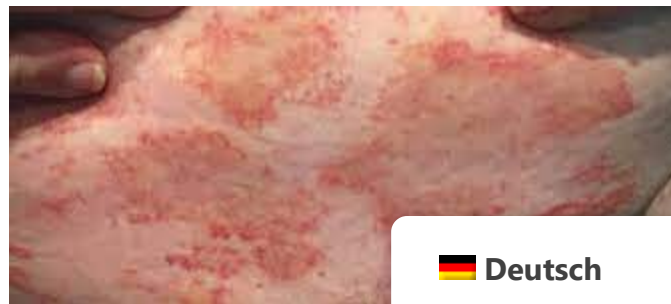

Petechien (Rückseite des Mundes)

Purpura Annularis Telangiectodes

Eine seltene, pigmentierte, purpurisierte Eruption, die durch symmetrische, purpurisierte, telangiektatische und atrophische Flecken mit einer Vorliebe für die unteren Extremitäten und das Gesäß gekennzeichnet ist.

► Papiere insgesamt: 2



Purpura Annularis Telangiectodes

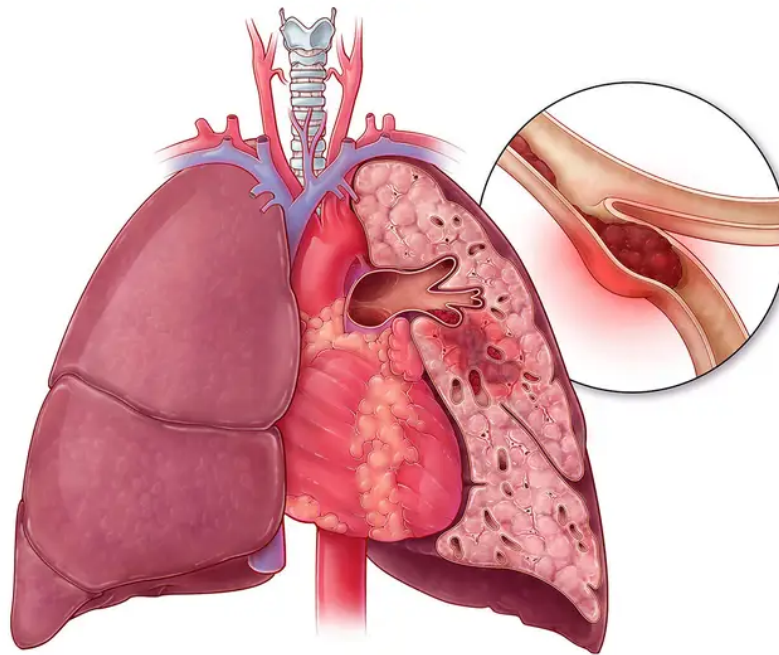
Pulmonale Embolie



Eine Lungenembolie ist eine Verstopfung einer der Lungenarterien in Ihrer Lunge. In den meisten Fällen wird eine Lungenembolie durch eine Blutgerinnsel verursacht, die aus tiefen Venen in den Beinen oder seltener aus Venen in anderen Körperteilen (tiefe Venenthrombose) in die Lunge gelangen. Da die Gerinnsel den Blutfluss zur Lunge blockieren, kann eine Lungenembolie lebensbedrohlich sein.

<https://drtrozzi.org/de>

► Papiere insgesamt: 2



Pulmonale Embolie

 Deutsch

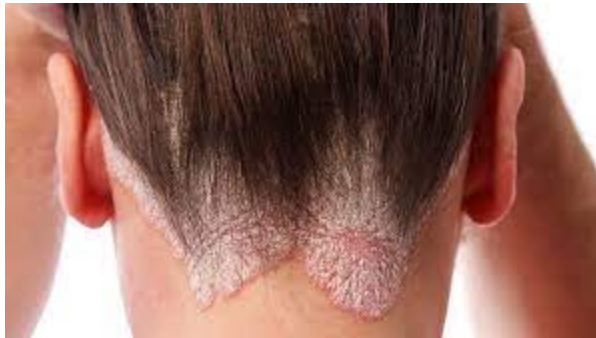Psoriasis

Eine chronische Autoimmunerkrankung, die eine rasche Ablagerung von Hautzellen verursacht. Diese Zellansammlung führt zu einer Entzündung auf der Hautoberfläche. Entzündungen und Rötungen um die betroffenen Stellen herum sind relativ häufig. Typische Psoriasis-Schuppen sind weißlich-silberfarben und entwickeln sich in dicken, roten Flecken. Manchmal reißen diese Flecken auf und bluten.



<
<https://drtrozzi.org/de>>

► [Papiere insgesamt: 4](#)




Psoriasis (Kopfhaut)

Nephrotisches Syndrom

Nierenerkrankung, bei der der Körper zu viel Eiweiß im Urin ausscheidet. Das nephrotische Syndrom wird in der Regel durch eine Schädigung der kleinen Blutgefäße in den Nieren verursacht, die Abfallstoffe und überschüssiges Wasser aus dem Blut filtern.

► [Papiere insgesamt: 4](#)

 Deutsch



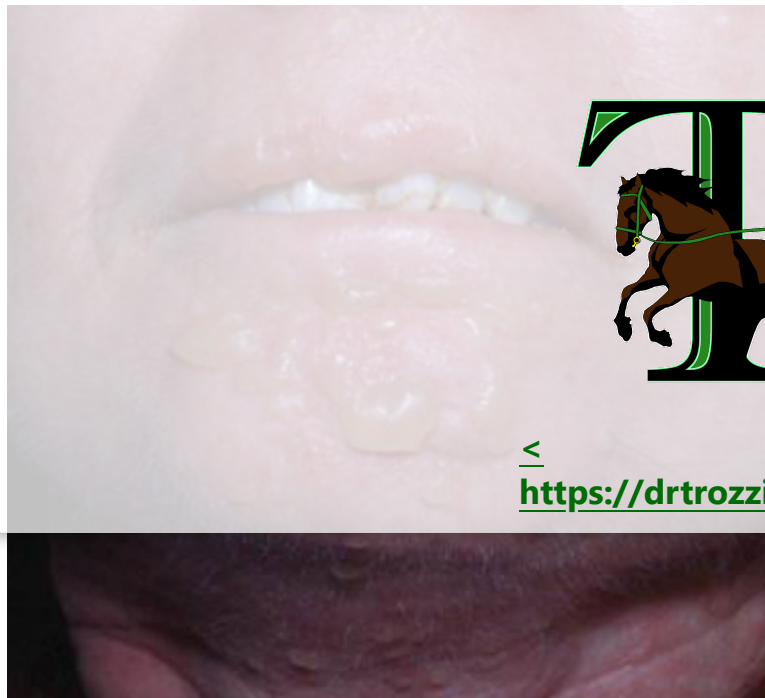Nephrotisches Syndrom (links und Mitte) Gesunder Urin (rechts)

Bullöse Drogeneruption

Bezieht sich auf unerwünschte Arzneimittelwirkungen, die zu flüssigkeitsgefüllten Blasen oder Bullae führen. Die Blasenbildung kann örtlich begrenzt und leicht oder großflächig und schwer, sogar lebensbedrohlich sein.

► [Papiere insgesamt: 2](#)

 Deutsch



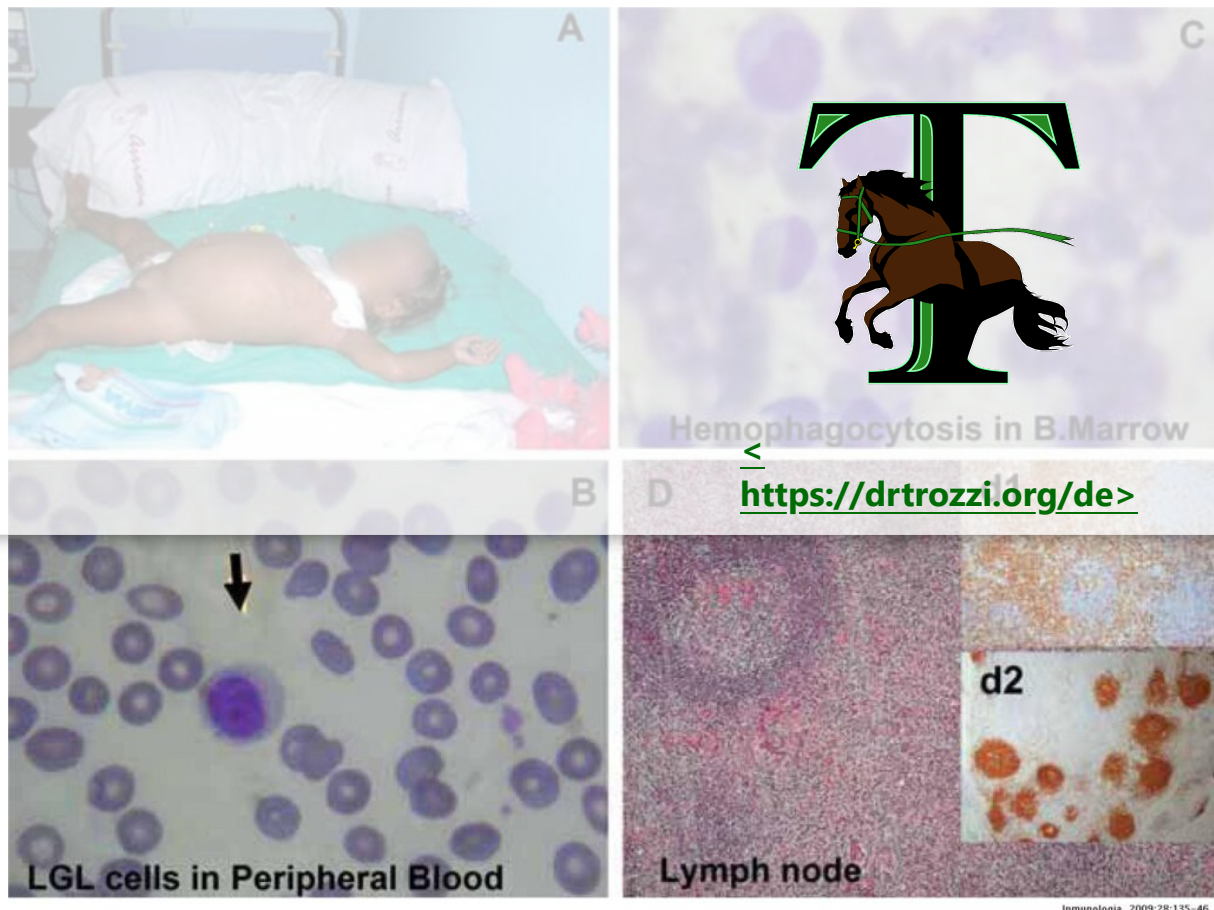
Bullöse Drogeneruption (Kinn)

Hämophagozytäre Lymphohistiozytose

Ein aggressives und lebensbedrohliches Syndrom der übermäßigen Immunaktivierung. Am häufigsten sind Säuglinge von der Geburt bis zum Alter von 18 Monaten betroffen, aber die Krankheit wird auch bei Kindern und Erwachsenen jeden Alters beobachtet.

► [Papiere insgesamt: 2](#)

 Deutsch



Hämophagozytische Lymphohistiozytose (Säugling)

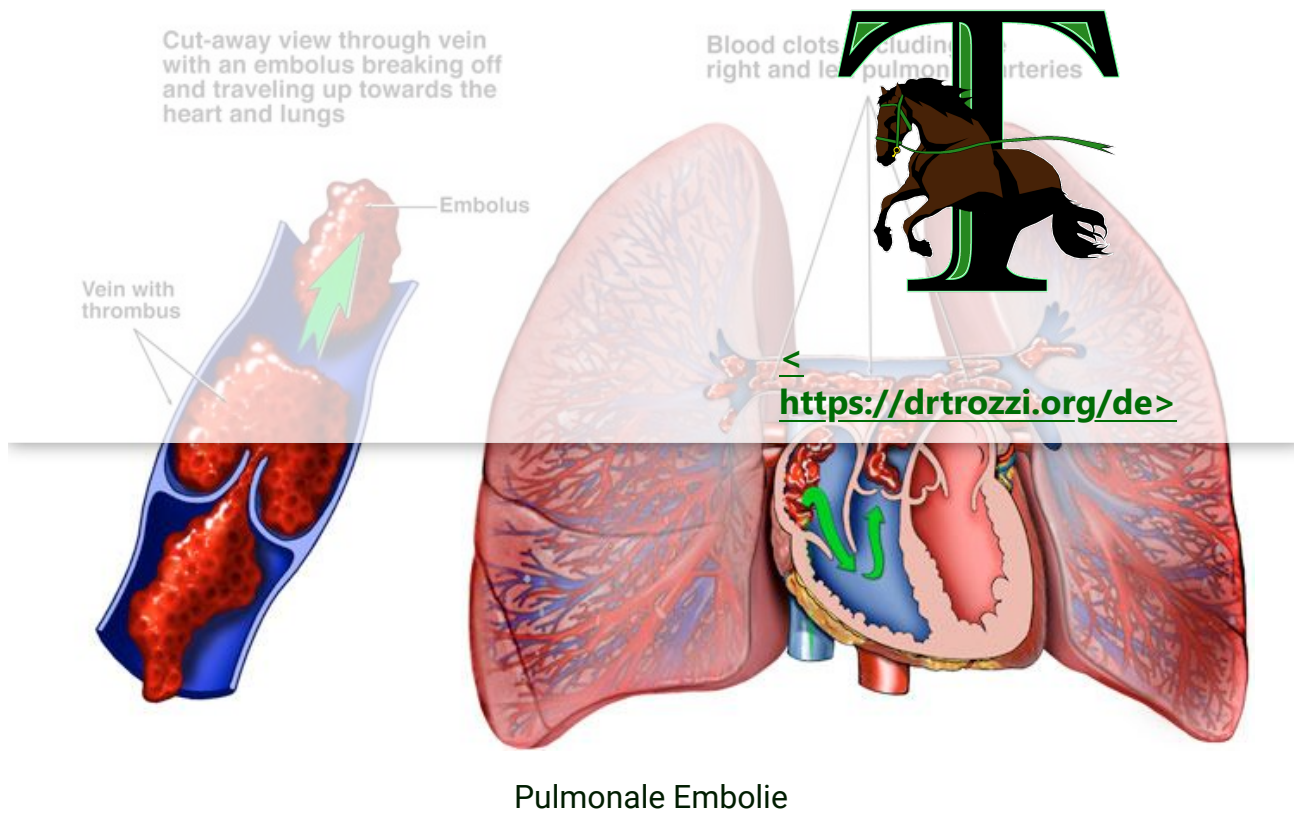
Pulmonale Embolie

Eine Lungenembolie ist eine Verstopfung einer der Lungenarterien in Ihrer Lunge. In den meisten Fällen wird eine Lungenembolie durch Blutgerinnsel verursacht, die aus tiefen Venen in den Beinen oder seltener aus Venen in anderen Körperteilen (tiefe Venenthrombose) in die Lunge gelangen. Da die Gerinnsel den Blutfluss zur Lunge blockieren, kann eine Lungenembolie lebensbedrohlich sein.

► Papiere insgesamt: 6

 Deutsch

Mechanism of Pulmonary Embolism



Blutgerinnsel

Eine gallertartige Masse aus Fibrin und Blutzellen, die durch die Gerinnung von Blut entsteht.

► [Papiere insgesamt: 1](#)

 Deutsch



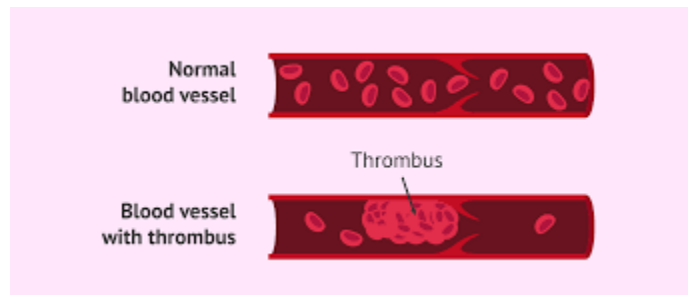
Blutgerinnsel

≤
<https://drtrozzi.org/de>

Thrombophilie

Eine Blutkrankheit, bei der das Blut in Ihren Venen und Arterien leichter gerinnt. Dies wird auch als "hyperkoagulabile" Erkrankung bezeichnet, weil Ihr Blut leichter gerinnt oder verklumpt.

► [Papiere insgesamt: 1](#)



Thrombophilie

iTTP-Folge

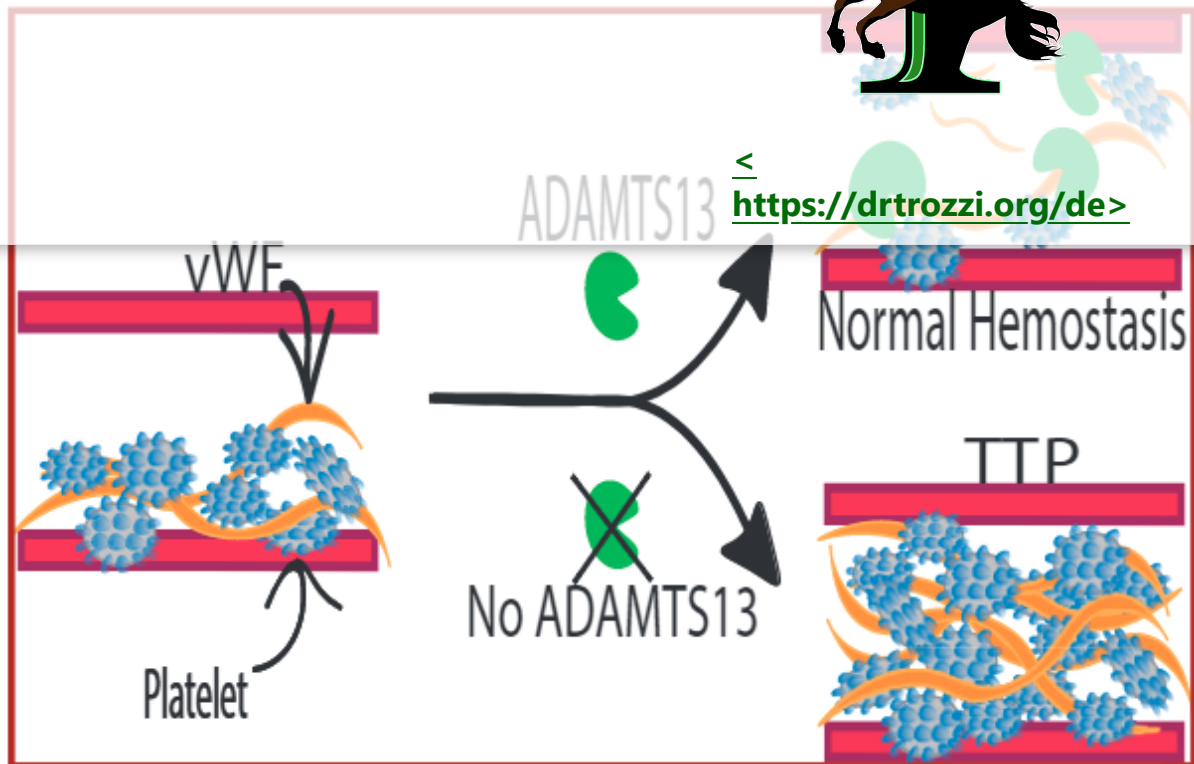
Eine seltene, lebensbedrohliche thrombotische Thrombozytopenie durch einen schweren ADAMTS13-Mangel (a disintegrin-like and metalloprotease with

 Deutsch

through
 ase with

thrombospondin motifs 13) verursacht wird und bei 30-50% der Patienten auftritt.

► Papiere insgesamt: 1



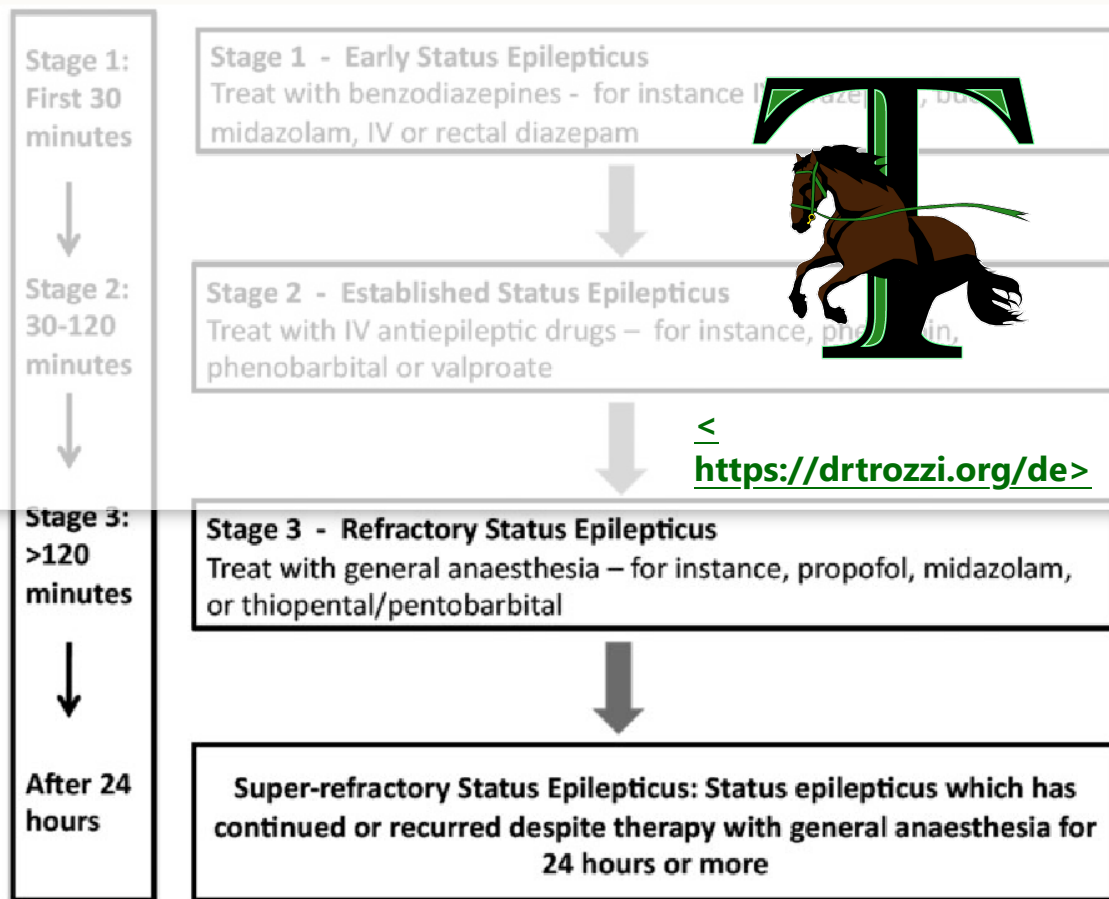
TTP führt zum Fehlen von ADAMTS13

Refraktärer Status epilepticus

Kann definiert werden als Status epilepticus (Krampfanfall), der trotz Behandlung mit Benzodiazepinen und einem Antiepileptikum anhält. RSE sollte umgehend behandelt werden, um Morbidität und Mortalität zu verhindern; es gibt jedoch nur wenige Belege für die Wahl spezifischer Behandlungen.

► Papiere insgesamt: 1

 Deutsch



s of treatment of status epilepticus. It is universal practice to stage therapy of status epilepticus.

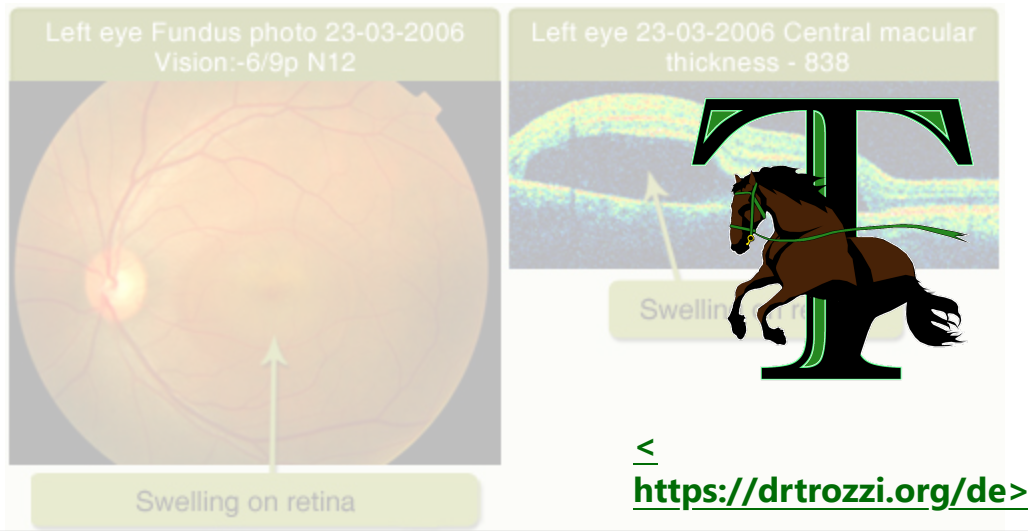
Fortschreiten des refraktären Status epilepticus

Zentrale seröse Retinopathie

Ein medizinischer Zustand, bei dem sich hinter der Netzhaut des Auges Flüssigkeit ansammelt. Sie kann zu einem plötzlichen oder allmählichen Sehverlust führen, wenn sich die zentrale Netzhaut ablöst. Dieser zentrale Bereich wird Makula genannt.

► [Papiere insgesamt: 1](#)

 Deutsch




Zentrale seröse Retinopathie

Kutane Reaktionen

Eine Gruppe von potenziell tödlichen unerwünschten Arzneimittelwirkungen, die die Haut und die Schleimhäute verschiedener Körperöffnungen wie Augen, Ohren und das Innere von Nase, Mund und Lippen betreffen.

► [Papiere insgesamt: 1](#)

 Deutsch



Hautreaktion (Innenseite der Nase)

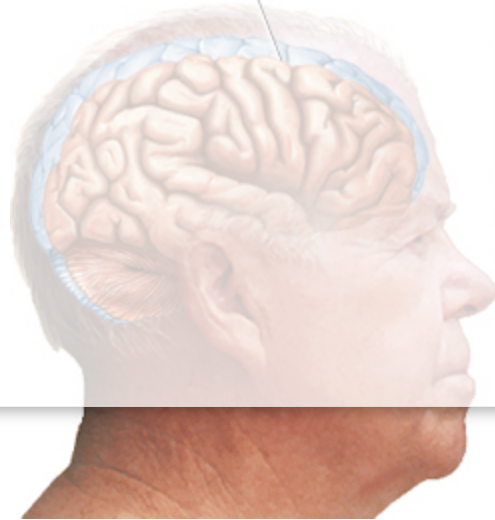
Prionenkrankheit

Zu den Prionenkrankheiten gehören mehrere Erkrankungen. Ein Prion ist eine Art von Protein, das normale Proteine im Gehirn dazu bringen kann, sich abnormal zu falten. Prionenkrankheiten oder transmissible spongiforme Enzephalopathien (TSE) sind eine Familie seltener progressiver neurodegenerativer Erkrankungen, die sowohl Menschen als auch Tiere betreffen. Sie zeichnen sich durch lange Inkubationszeiten, charakteristische spongiforme Veränderungen in Verbindung mit dem Verlust von Nervenzellen und das Ausbleiben einer Entzündungsreaktion aus.

► [Papiere insgesamt: 1](#)

 Deutsch

Brain shrinkage and deterioration occurs rapidly



Brain section showing spongiform pathology characteristic of Creutzfeldt-Jakob

<https://drtrozzi.org/de>

ADAM.

Creutzfeldt-Jakob-Krankheit



Schwangere Frau

► [Papiere insgesamt: 1](#)

Prozessbedingte Verunreinigungen

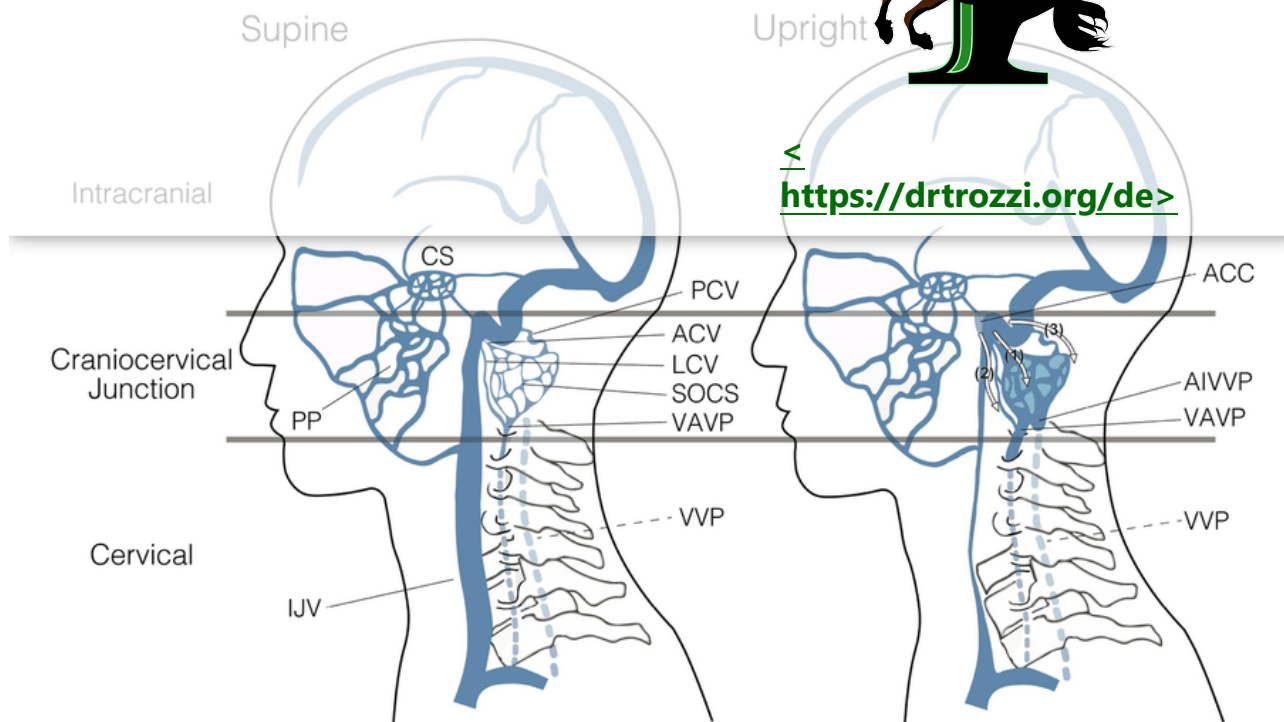
► [Papiere insgesamt: 1](#)

ZNS-Entzündung

Eine Krankheit, die eine Entzündung der kleinen Arterien und Venen im Gehirn und/oder Rückenmark verursacht. Das Gehirn und das Rückenmark bilden das ZNS. Das intensive Interesse an Entzündung potenzielle Rolle bei Krankheiten wie akute  Deutsch  anfall, Epilepsie, Multipler Sklerose, Motoneuron-Krankheit, Bewegungsstörungen und

Alzheimer-Krankheit sowie in jüngerer Zeit bei einigen psychiatrischen Erkrankungen entstanden.

► Papiere insgesamt: 1



Struktur der kraniozervikalen Venen

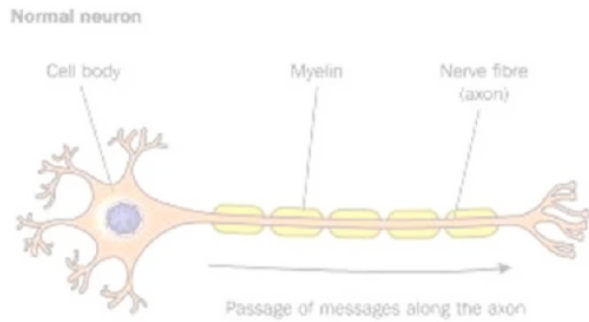
ZNS-Demyelinisierung

Eine demyelinisierende Erkrankung ist eine Erkrankung, die zu einer Schädigung der schützenden Hülle (Myelinscheide) führt, die die Nervenfasern in Ihrem Gehirn, Ihren Sehnerven und Ihrem Rückenmark umgibt. Wenn die Myelinscheide beschädigt ist, verlangsamen sich die Nervenimpulse oder hören sogar auf, was zu neurologischen Problemen führt.

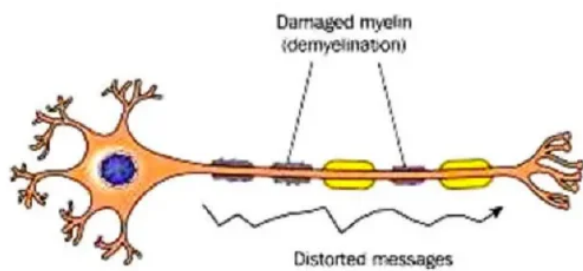
► Papiere insgesamt: 1

 Deutsch

Demyelinating diseases



Demyelination in MS



Die Myelinscheide schirmt die Nervenfasern ab, so wie die Ummantelung von elektrischen Kabeln den Kupferdraht abschirmt

Orofazial

Von einer orofazialen myofunktionellen Störung (OMD) spricht man, wenn die Lippen-, Kiefer- oder Zungenstellung in Ruhe, beim Schlucken oder Sprechen abnormal ist.

► [Papiere insgesamt: 1](#)

 Deutsch

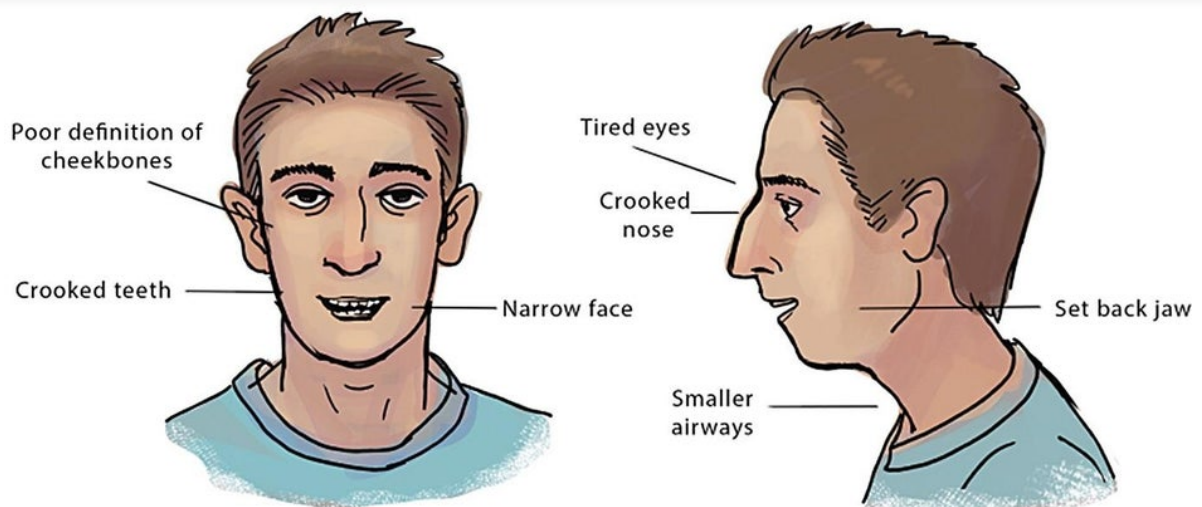
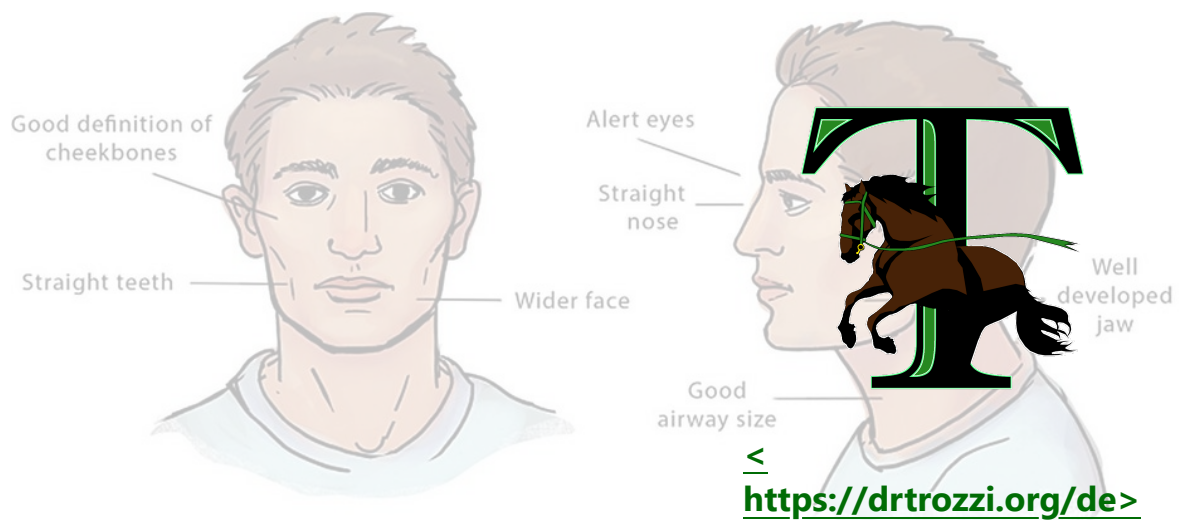


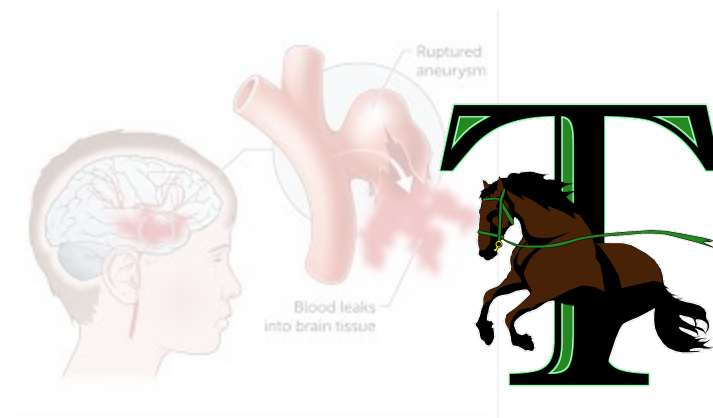
Illustration einer orofazialen myofunktionellen Störung

Hirnblutung

Enthält den Begriff: Lobärblutung. Eine Notfallsituation, bei der ein gerissenes Blutgefäß eine Blutung im Inneren des Gehirns verursacht.

► [Papiere insgesamt: 1](#)

 Deutsch



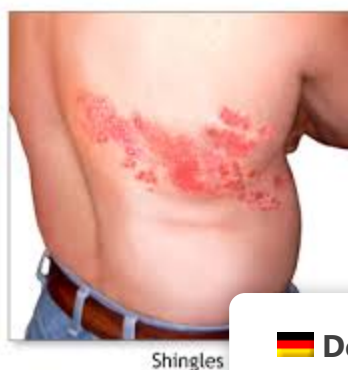Hirnblutung

≤
<https://drtrozzi.org/de>

Varizella-Zoster-Virus

Das Varizella-Zoster-Virus (VZV) wird so genannt, weil es zwei verschiedene Krankheiten verursacht: Varizellen (Windpocken) nach einer Primärinfektion und Herpes zoster (Gürtelrose) nach einer Reaktivierung des latenten Virus. Varizellen sind eine hochansteckende Infektion mit einer Inkubationszeit von 10-21 Tagen, meist 14-16 Tagen, nach der ein charakteristischer Ausschlag auftritt. Akute Varizellen können durch sekundäre bakterielle Hautinfektionen, hämorrhagische Komplikationen, Kleinhirnentzündung, Enzephalitis sowie virale und bakterielle Lungenentzündung kompliziert werden.

► Papiere insgesamt: 1



 Deutsch

Herpes zoster (Gürtelrose)

Unerwünschte Ereignisse im Bereich Nerven und Muskeln

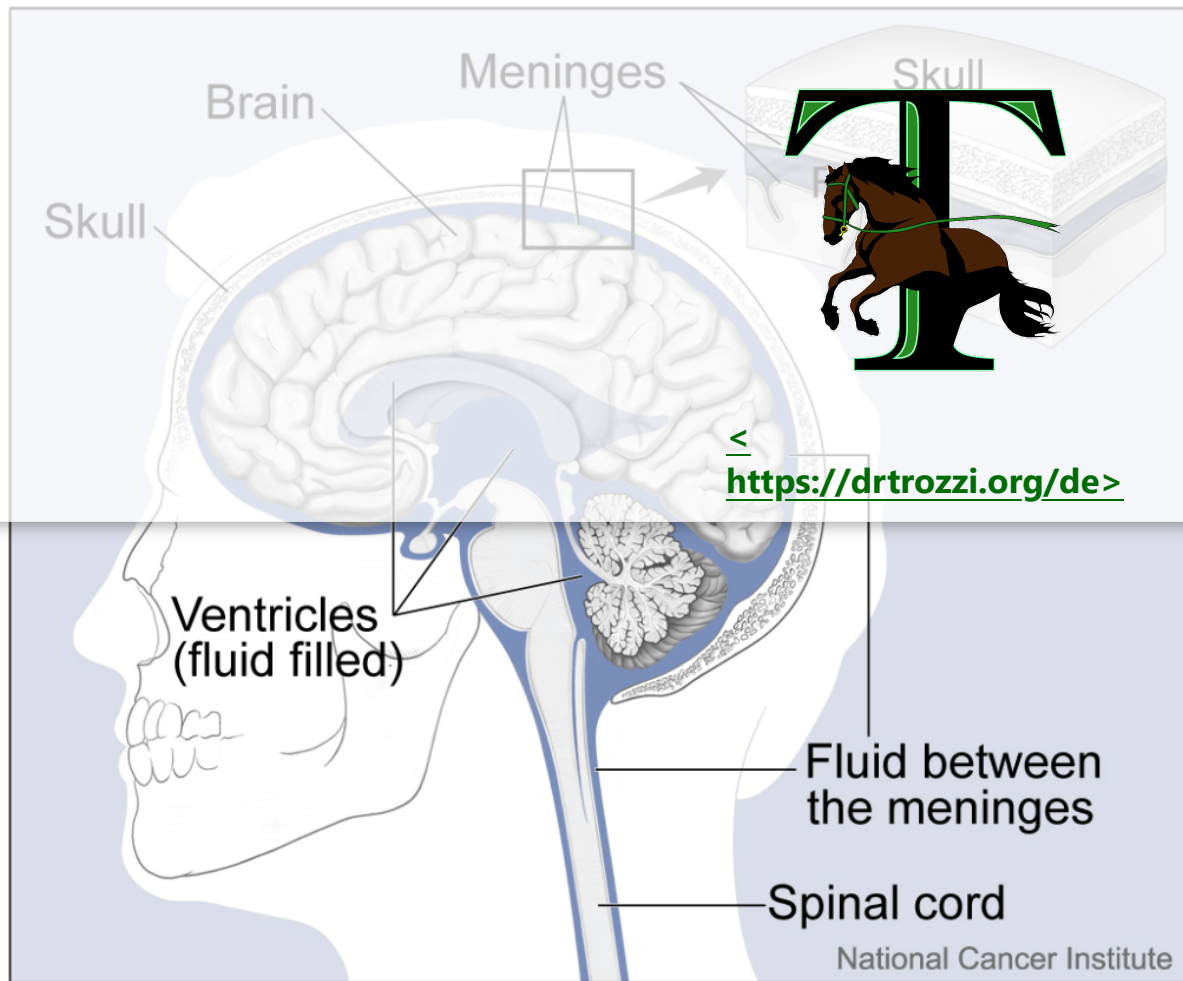


Viele verschiedene mögliche neurologische Nebenwirkungen (z.B. Enzephalitis, Myelopathie, aseptische Meningitis, Meningoradikulitis, Guillain-Barré-ähnliches Syndrom, periphere Neuropathie (einschließlich Mononeuropathie, Mononeuritis multiplex und Polyneuropathie) sowie das myasthenische Syndrom.

<https://drtrozzi.org/de>

► **Papiere insgesamt: 1**

 Deutsch




Aseptische Meningitis

Okulomotorische Lähmung

Definiert die verminderte Kraft eines Muskels, die eine verminderte Drehbewegung des Augapfels in die dem gelähmten Muskel entsprechende Richtung bewirkt. Ein teilweises Defizit wird als Parese bezeichnet, während ein vollständiges Defizit als Lähmung bezeichnet wird.

► [Papiere insgesamt: 1](#)

 Deutsch

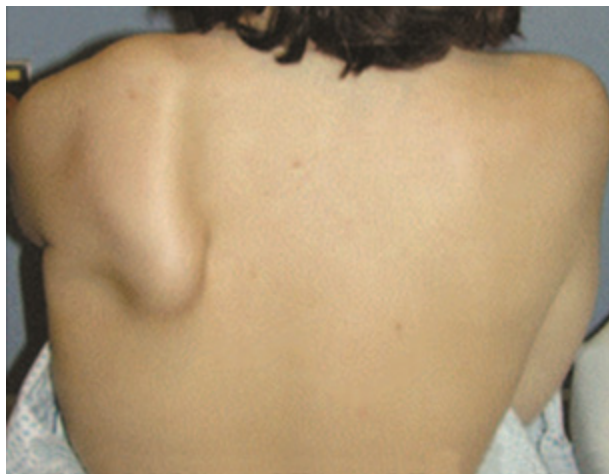

Isolierte Lähmung des Nervus oculomotorius <https://drtrozzi.org/de>

Parsonage-Turner-Syndrom

Eine neurologische Störung, die durch schnell einsetzende starke Schmerzen in Schulter und Arm gekennzeichnet ist. Diese akute Phase kann einige Stunden bis einige Wochen andauern und wird gefolgt von Muskelschwund und -schwäche (Amyotrophie) in den betroffenen Bereichen.


► Papiere insgesamt: 1



 Deutsch

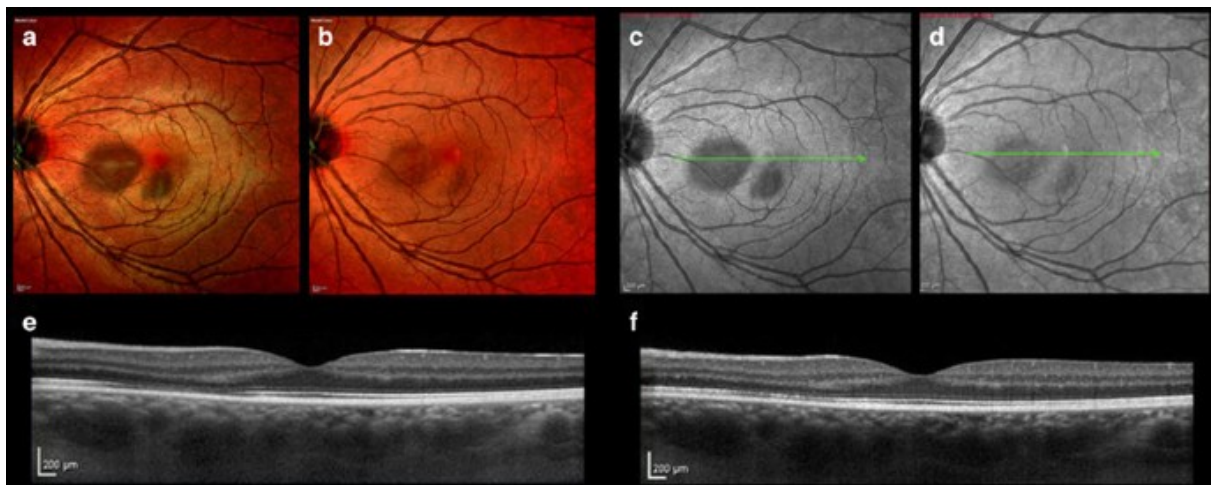
Akute makuläre Neuroretinopathie

Eine seltene, erworbene Netzhauterkrankung, die durch eine rübergehende oder dauerhafte Sehbehinderung gekennzeichnet ist, die durch typisch-braunen, keilförmigen Läsionen in der Makula einhergeht, deren Spitzrichtung der Fovea zeigen.



► [Papiere insgesamt: 1](#)

<
<https://drtrozzi.org/de>>



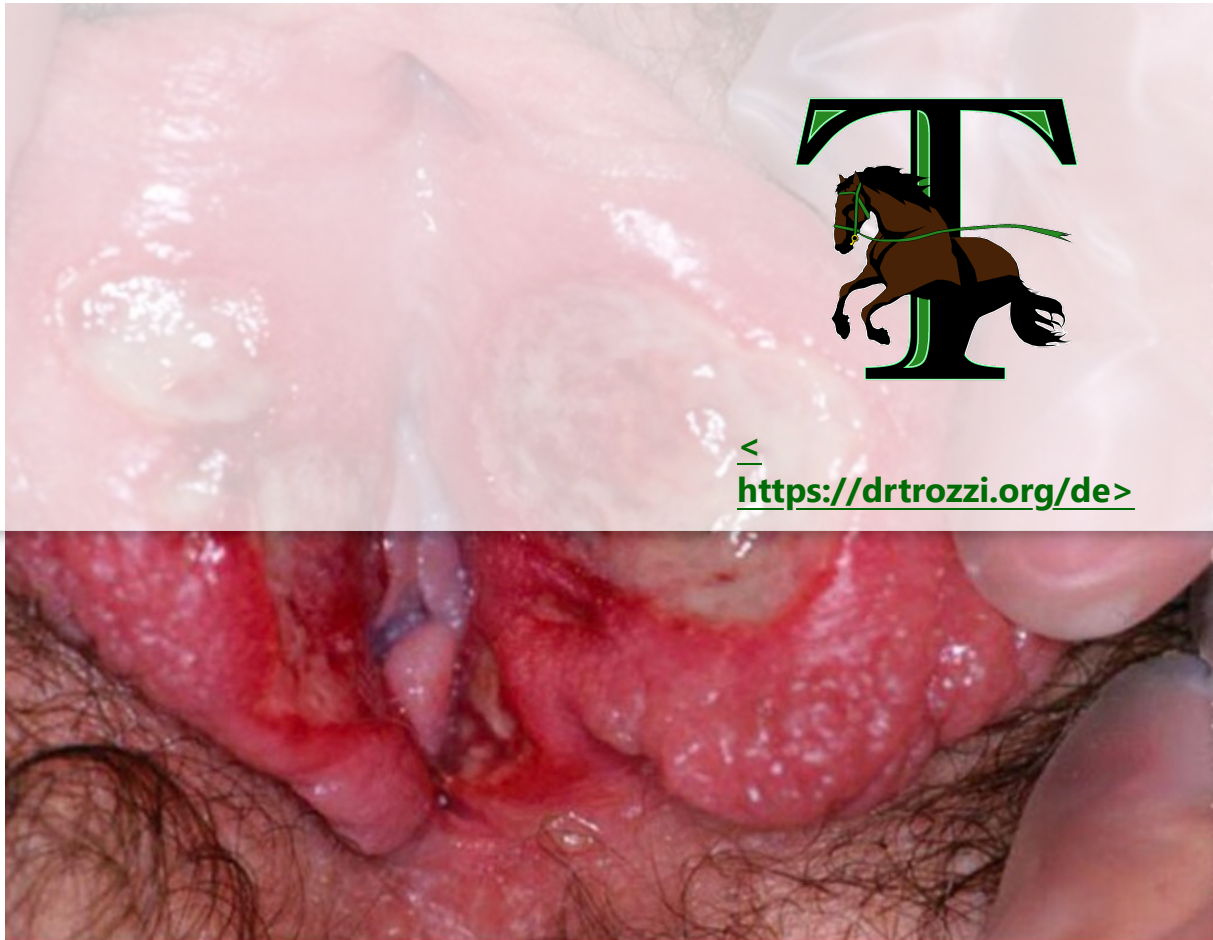Multicolor-Bildgebung bei der Diagnose und Nachverfolgung der akuten Makula-Neuroretinopathie vom Typ 2

Lipschütz-Geschwüre (Vaginalgeschwüre)

Die akute genitale Ulzeration, auch bekannt als "Lipschütz-Ulkus" oder "Ulcus vulvae acutum", ist eine seltene, selbstbegrenzte, nicht sexuell übertragbare Erkrankung, die durch das rasche Auftreten schmerzhafter, nekrotischer Ulzerationen der Vulva oder der unteren Vagina gekennzeichnet ist.

► [Papiere insgesamt: 1](#)

 Deutsch



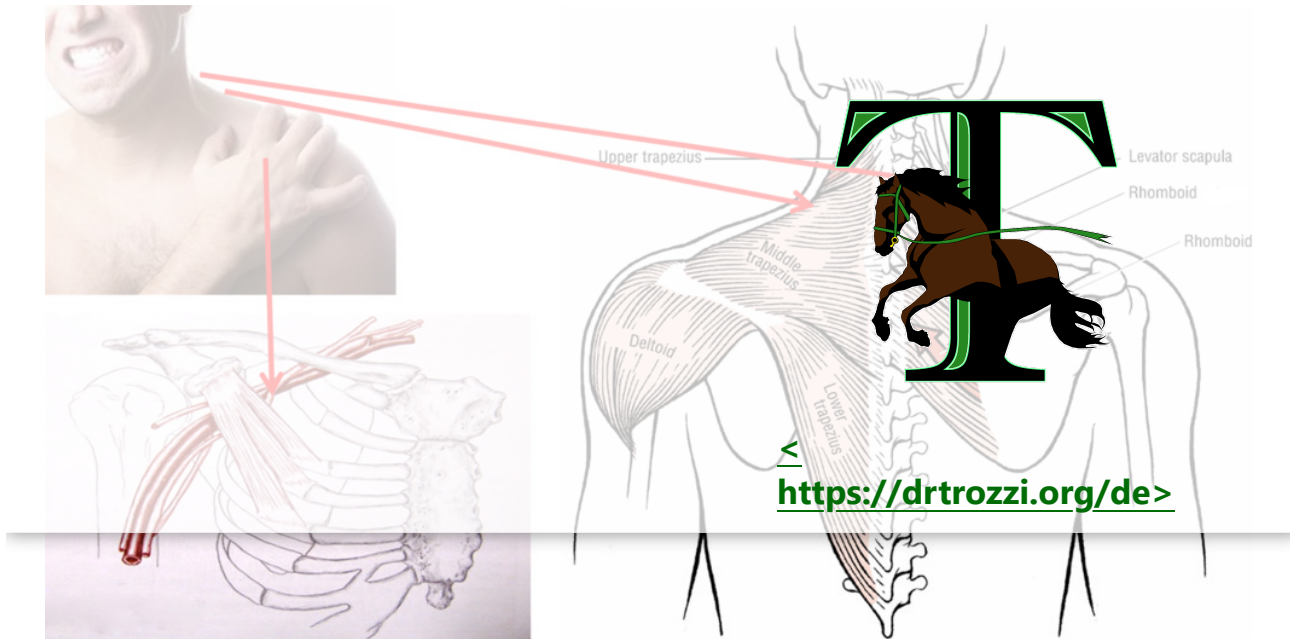
Akutes Genitalgeschwür (Lipschutz-Geschwür)

Amyotrophe Neuralgie

Eine Erkrankung, die durch Episoden starker Schmerzen und Muskelschwund (Amyotrophie) in einer oder beiden Schultern und Armen gekennzeichnet ist. Neuralgische Schmerzen treten entlang eines oder mehrerer Nerven auf und haben oft keine offensichtliche körperliche Ursache.

► [Papiere insgesamt: 1](#)

 Deutsch



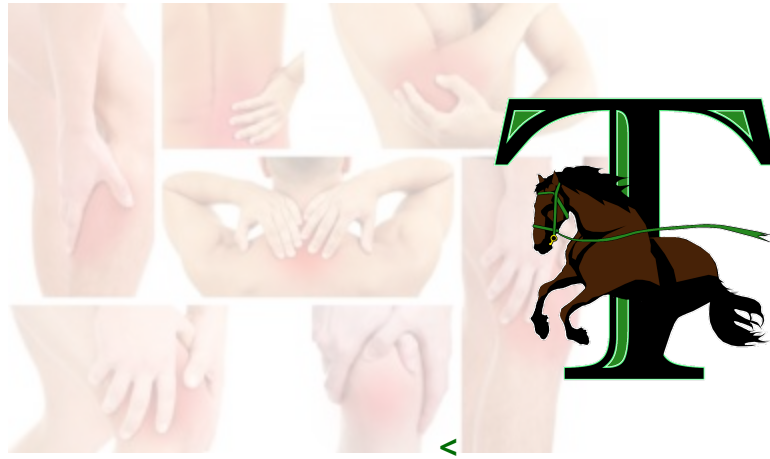
Amyotrophe Neuralgie

Polyarthralgie

Schmerzen in mehreren Gelenken. Zu den Symptomen können Schmerzen, Empfindlichkeit oder Kribbeln in den Gelenken und eine eingeschränkte Beweglichkeit gehören. Die Polyarthralgie ähnelt der Polyarthritits, verursacht aber keine Entzündung. Lebensstiländerungen, Hausmittel und Medikamente können helfen, die Symptome zu lindern.

► Papiere insgesamt: 1

 Deutsch



Polyarthralgie

<https://drtrozzi.org/de>

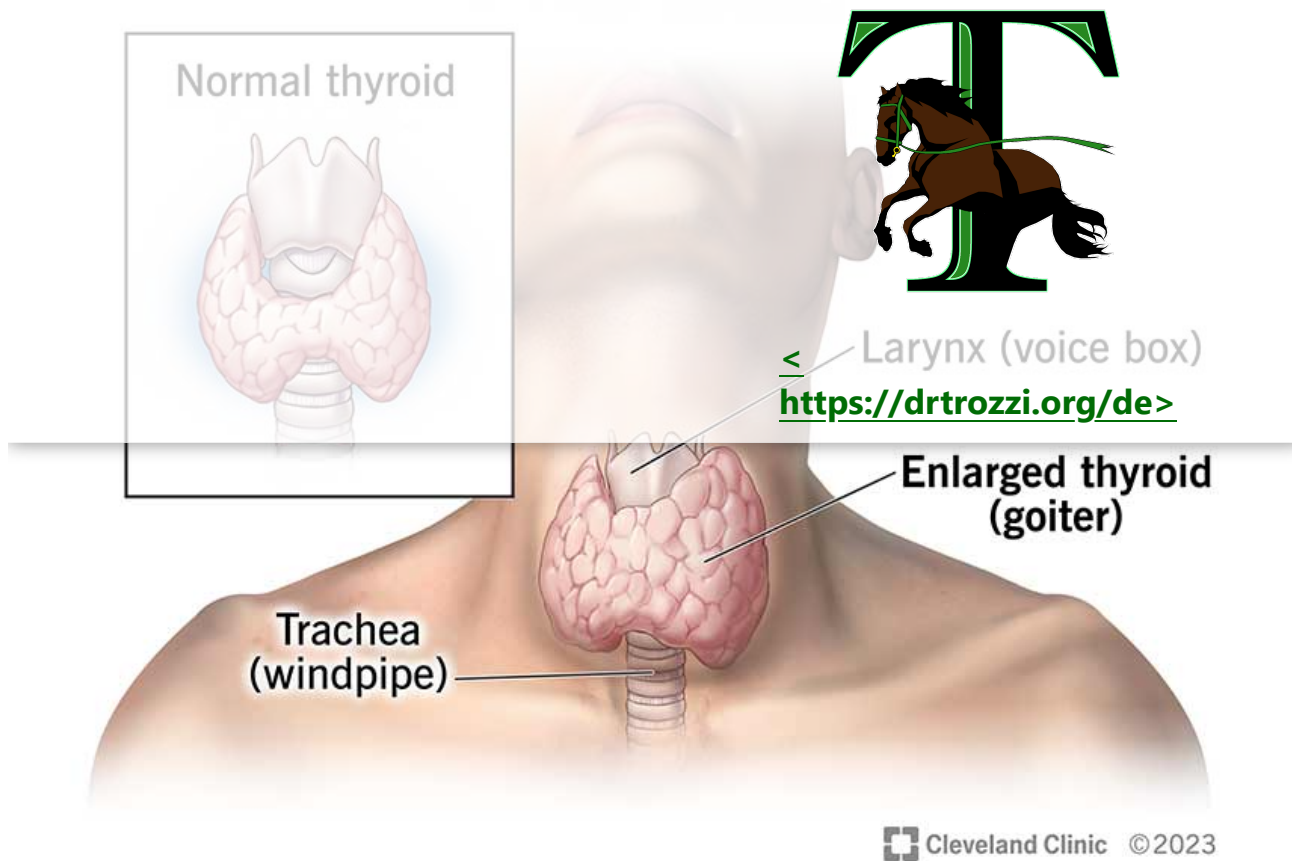
Schilddrüsenentzündung

Die Schwellung oder Entzündung der Schilddrüse, die zu einer Über- oder Unterproduktion von Schilddrüsenhormonen führen kann. Ein Schilddrüsensturm - oder eine Schilddrüsenkrise - kann ein lebensbedrohlicher Zustand sein. Sie geht häufig mit einem schnellen Herzschlag, Fieber und sogar Ohnmacht einher. Zu den Symptomen können auch Halsschmerzen, allgemeines Unwohlsein, Schilddrüsenanschwellungen und manchmal auch Symptome einer Schilddrüsenüberfunktion oder einer Schilddrüsenunterfunktion gehören.

► [Papiere insgesamt: 1](#)

 Deutsch

Hashimoto's Disease



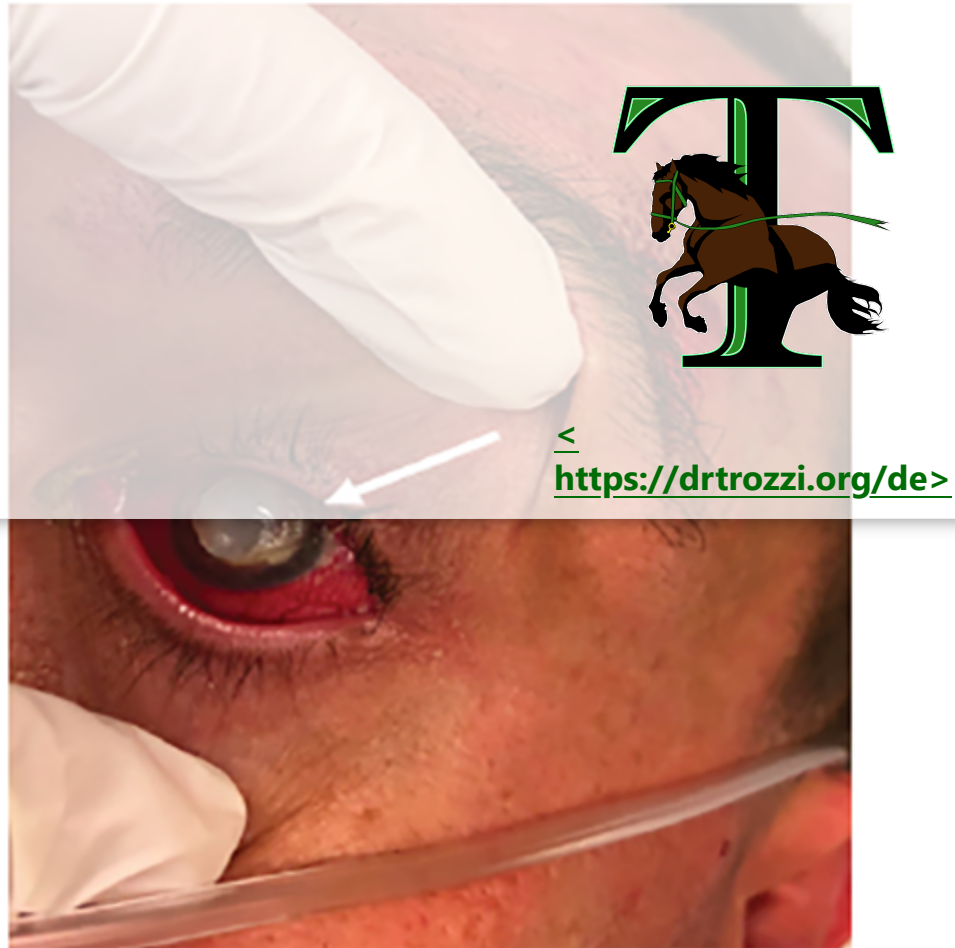
Entzündung der Schilddrüse

Keratolyse (Schmelzen der Hornhaut)

Ein häufiges Vorspiel für die Entwicklung einer Hornhautperforation. Dieser Prozess kann durch Infektionen, sterile Entzündungen oder chirurgische/chemische Verletzungen der Hornhaut ausgelöst werden. Insgesamt sind diese Erkrankungen weltweit eine der Hauptursachen für Erblindung.

► **Total Seiten: 1**

 Deutsch



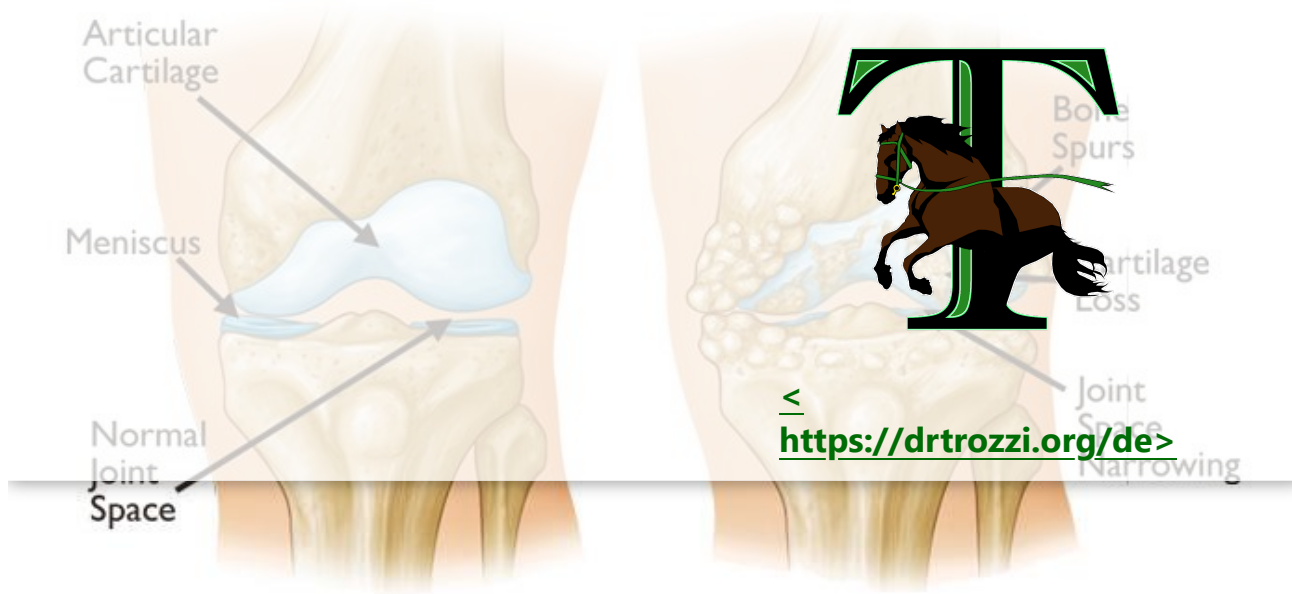
Keratolyse (Schmelzen der Hornhaut)

Arthritis

Die Schwellung und Empfindlichkeit eines oder mehrerer Gelenke. Die Hauptsymptome der Arthritis sind Gelenkschmerzen und Steifheit, die sich in der Regel mit zunehmendem Alter verschlimmern. Die häufigsten Arten von Arthritis sind Osteoarthritis und rheumatoide Arthritis.

► [Papiere insgesamt: 1](#)

 Deutsch

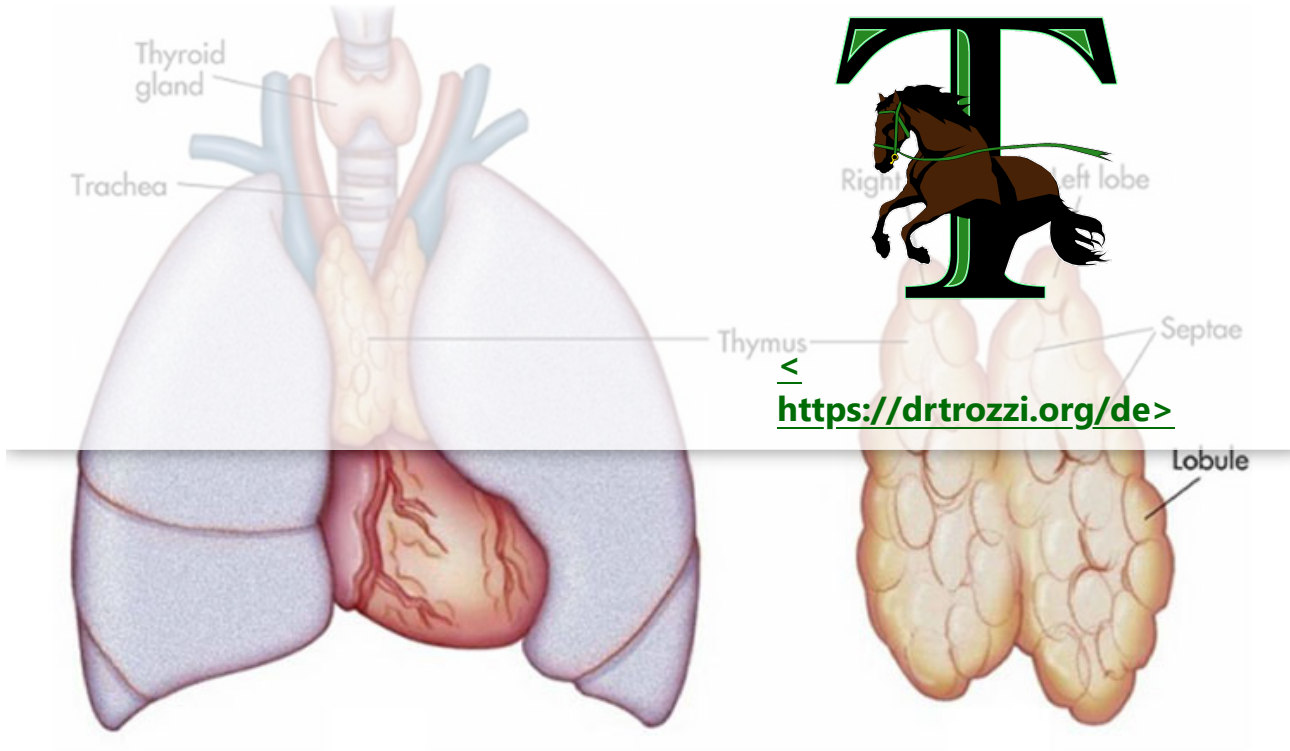


Thymushyperplasie

Ein Zustand, bei dem die Thymusdrüse entzündet ist. Sie geht häufig mit Autoimmunerkrankungen wie systemischem Lupus erythematodes, Myasthenia gravis und rheumatoider Arthritis einher.

► [Papiere insgesamt: 1](#)

 Deutsch



Menschlicher Thymus

Tolosa-Hunt-Syndrom

Eine seltene Erkrankung, die durch starke periorbitale Kopfschmerzen und verminderte und schmerzhafte Augenbewegungen (Ophthalmoplegie) gekennzeichnet ist. Die Symptome betreffen in der Regel nur ein Auge (unilateral). In den meisten Fällen leiden die Betroffenen unter starken, stechenden Schmerzen und eingeschränkten Augenbewegungen.

► [Papiere insgesamt: 1](#)

 Deutsch

TOLOSA HUNT SYNDROME

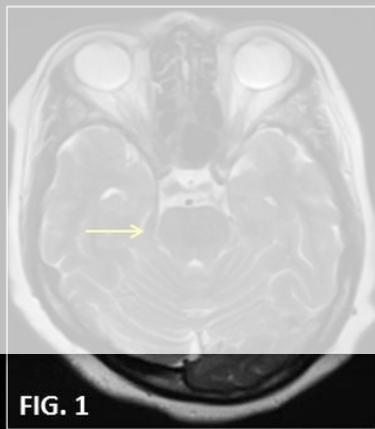


FIG. 1

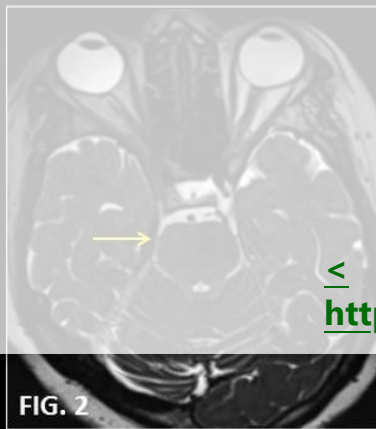


FIG. 2




FIG. 3

<https://drtrozzi.org/de>

CE-MRI IN A CASE OF TOLOSA HUNT SYNDROME. AXIAL T2W (FIG. 1) AND AXIAL CONSTRUCTIVE INTERFERENCE IN STEADY STATE (FIG. 2) IMAGES REVEAL HYPPOINTENSE THICKENING OF THE CAVERNOUS DURA (YELLOW ARROWS), IPSILATERAL TO THE OPHTHALMOPLLEGIC EYE. COMPRESSION OF THE CONTENTS AT THE ORBITAL APEX WAS OBSERVED. AXIAL CONTRAST ENHANCED T1W IMAGE (FIG. 3) REVEALS **HOMOGENEOUS ENHANCEMENT OF THE THICKENED CAVERNOUS DURA.**

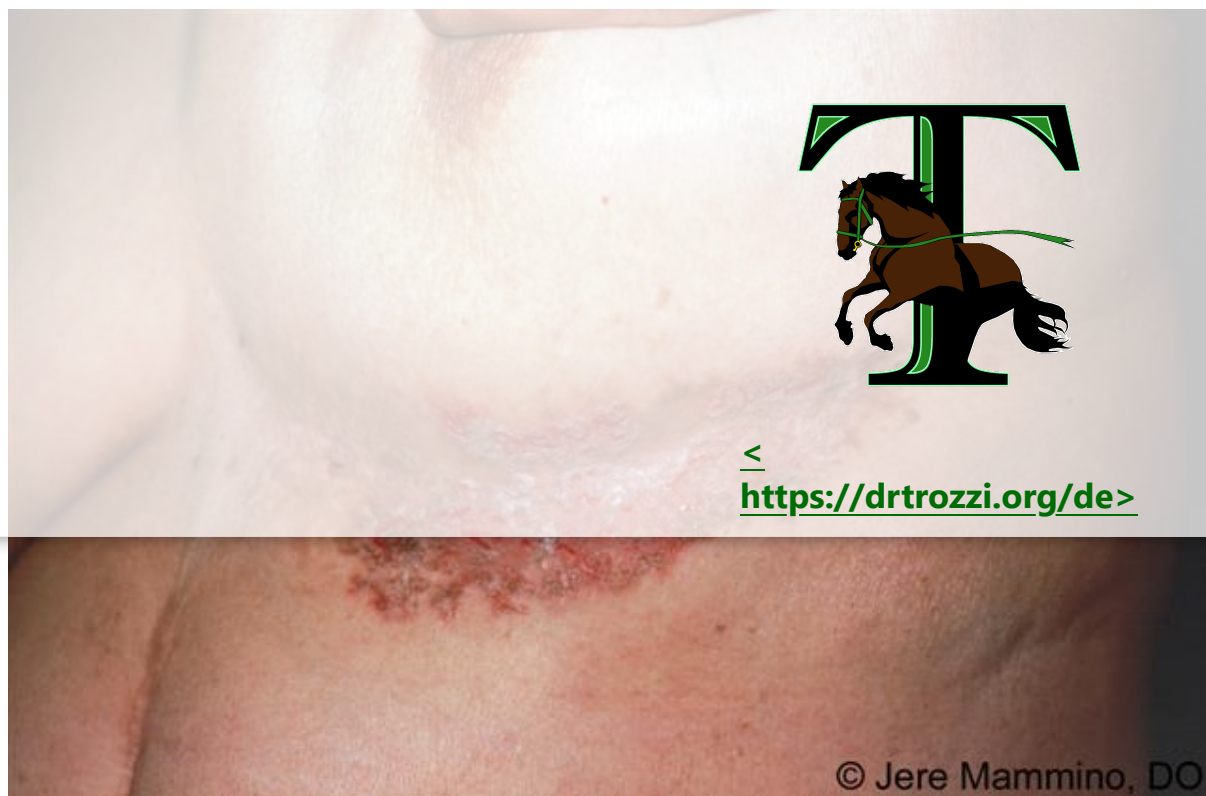Tolosa-Hunt-Syndrom

Hailey-Hailey-Krankheit

Auch bekannt als gutartiger chronischer Pemphigus, ist eine seltene Hauterkrankung, die meist im frühen Erwachsenenalter auftritt. Die Erkrankung ist durch rote, raue und blasige Hautstellen gekennzeichnet, die am häufigsten in Hautfalten wie der Leiste, den Achselhöhlen, am Hals und unter den Brüsten auftreten.

► [Papiere insgesamt: 1](#)

 Deutsch



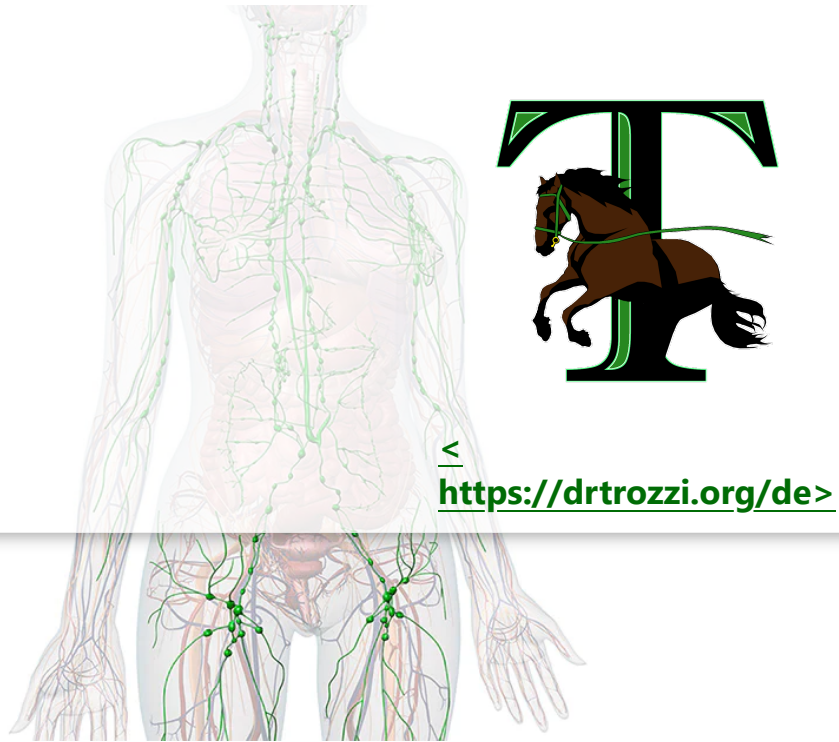
Hailey-Hailey-Krankheit (unter der Brust)

Akute Lympholyse

Die Zerstörung von Lymphzellen.

► Papiere insgesamt: 1

 Deutsch



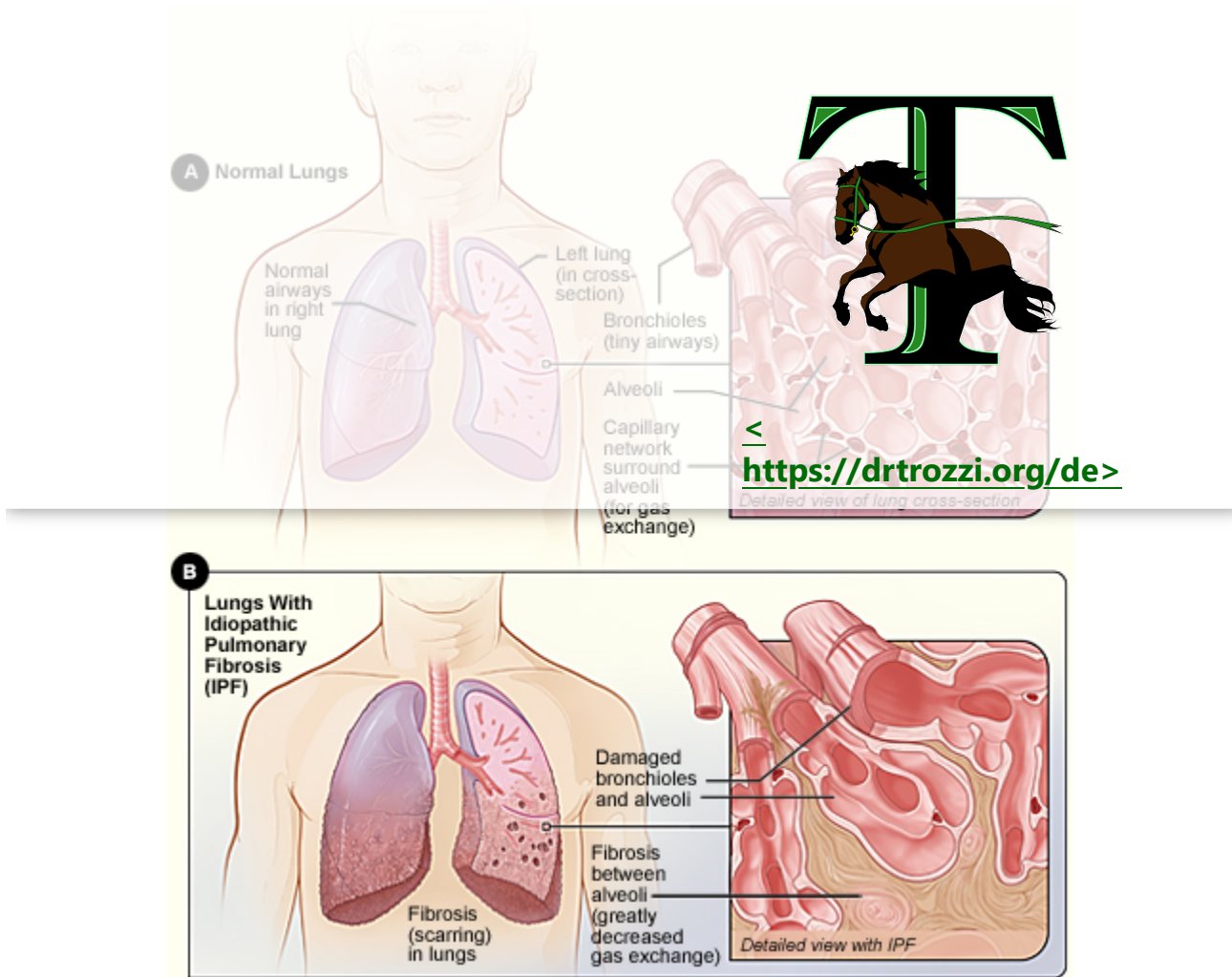
Das menschliche lymphatische System

Interstitielle Lungenerkrankung

Bezeichnet eine große Gruppe von Erkrankungen, von denen die meisten eine fortschreitende Vernarbung des Lungengewebes verursachen. Die mit der interstitiellen Lungenerkrankung verbundene Vernarbung beeinträchtigt schließlich Ihre Fähigkeit zu atmen und genügend Sauerstoff in Ihren Blutkreislauf zu bekommen.

► **Papiere insgesamt: 1**

 Deutsch



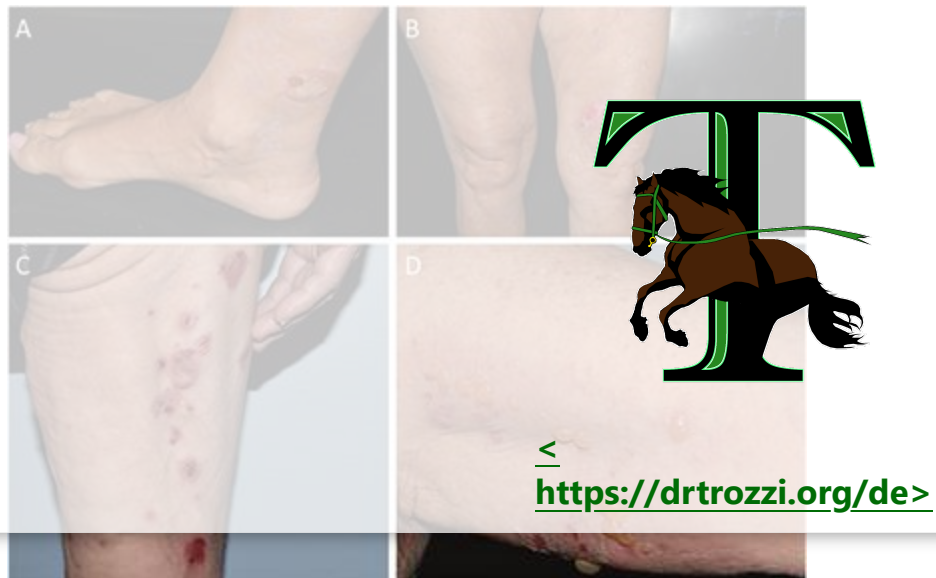Interstitielle Lungenerkrankung

Vesikulobullöse kutane Reaktionen

Eine vesikulobullöse Läsion der Haut umfasst eine Gruppe von dermatologischen Erkrankungen mit unterschiedlichen klinisch-pathologischen Merkmalen. Sie treten in der Regel als Teil des Spektrums verschiedener infektiöser, entzündlicher, arzneimittelinduzierter, genetischer und Autoimmunerkrankungen auf.

► [Papiere insgesamt: 1](#)

 Deutsch

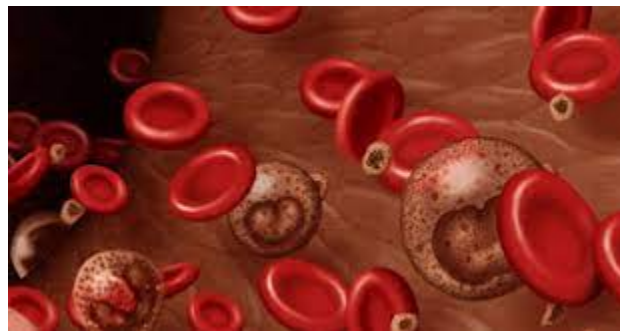


Bullöses Pemphigoid im Zusammenhang mit COVID-19-Impfstoffen

Hämatologische Bedingungen

Erkrankungen des Blutes und der blutbildenden Organe.

► Papiere insgesamt: 1

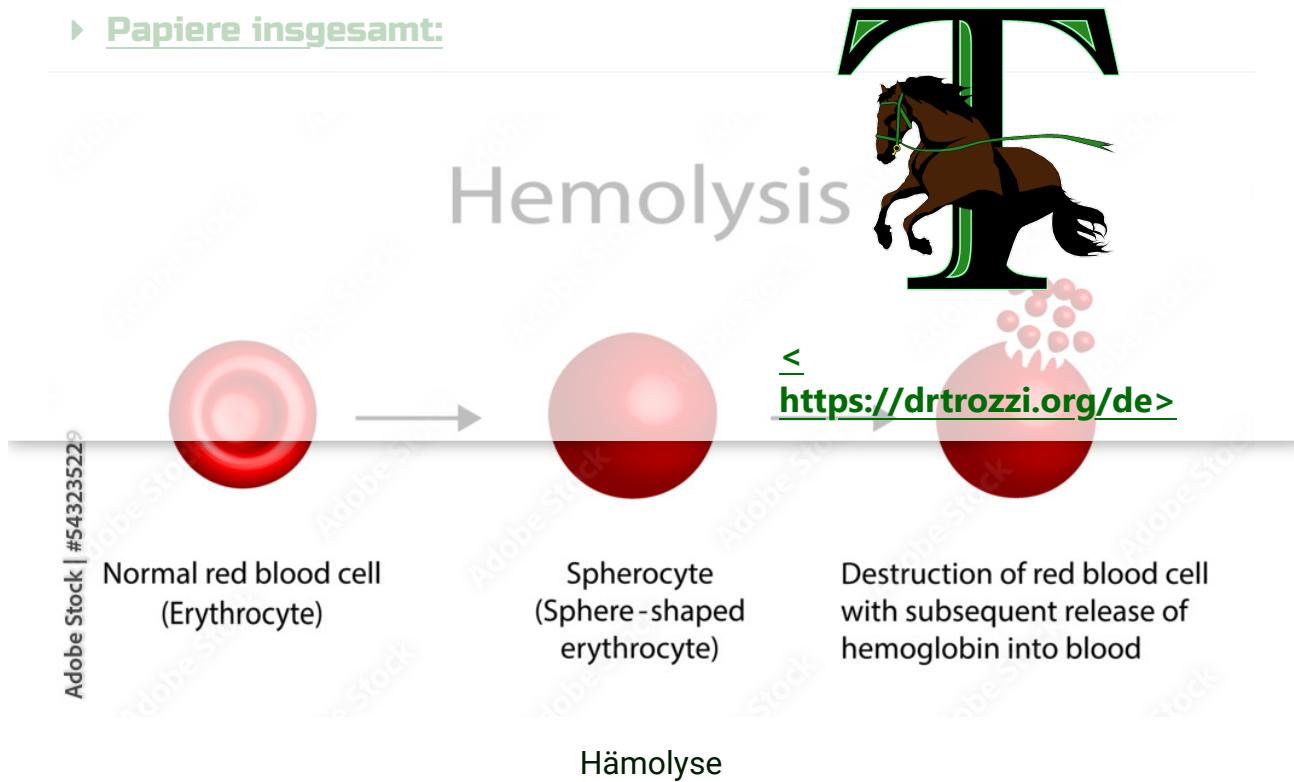


Rote Blutkörperchen

Hämolys  Deutsch

Die Zerstörung der roten Blutkörperchen.

► Papiere insgesamt:

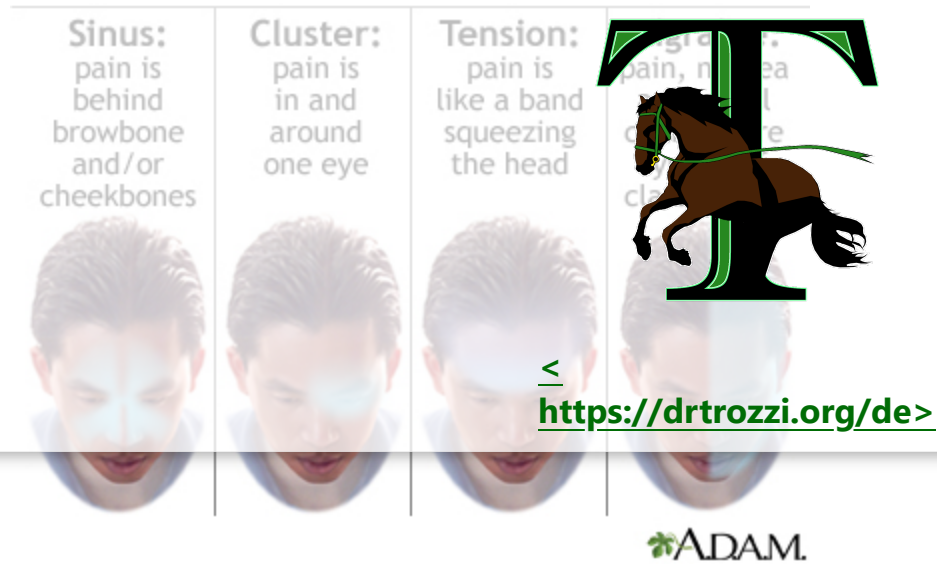

Kopfschmerzen

► Papiere insgesamt: 1

 Deutsch

Headaches



Arten von Kopfschmerzen

Akutes Koronarsyndrom


Jeder Zustand, der durch eine plötzliche Verringerung oder Blockierung des Blutflusses zum Herzen verursacht wird.

► [Papiere insgesamt: 1](#)

 Deutsch

Acute coronary syndrome

Blocked blood flow

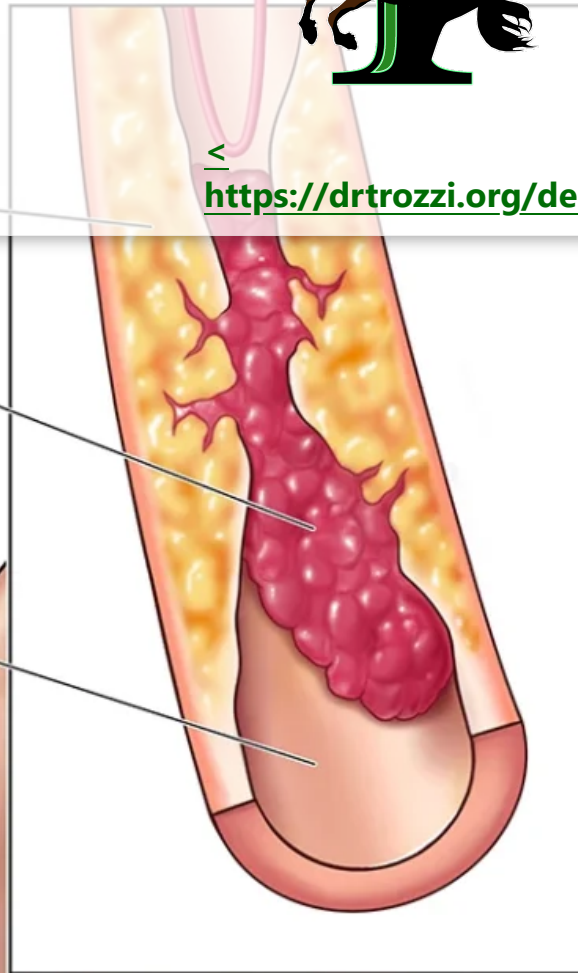


Plaque


<https://drtrozzi.org/de>

Blood clot

Coronary artery



 Deutsch

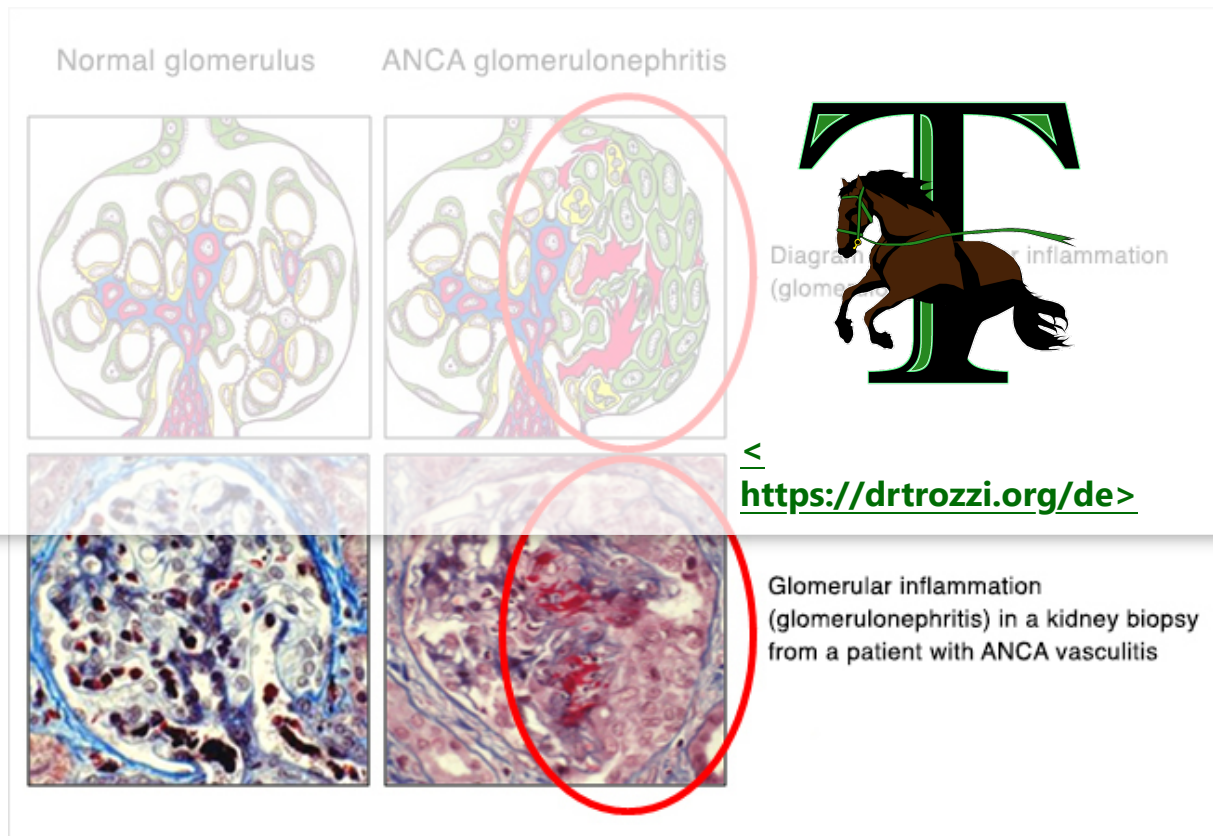


ANCA-Glomerulonephritis

Der Begriff wird verwendet, wenn die ANCA-Vaskulitis die Nieren befallen oder beteiligt hat. In diesem Fall kommt es zu Entzündungen und Schwellungen in den Nierenfiltern, was bedeutet, dass das körpereigene Immunsystem die Zellen und das Gewebe schädigt.

► [Papiere insgesamt: 1](#)

 Deutsch



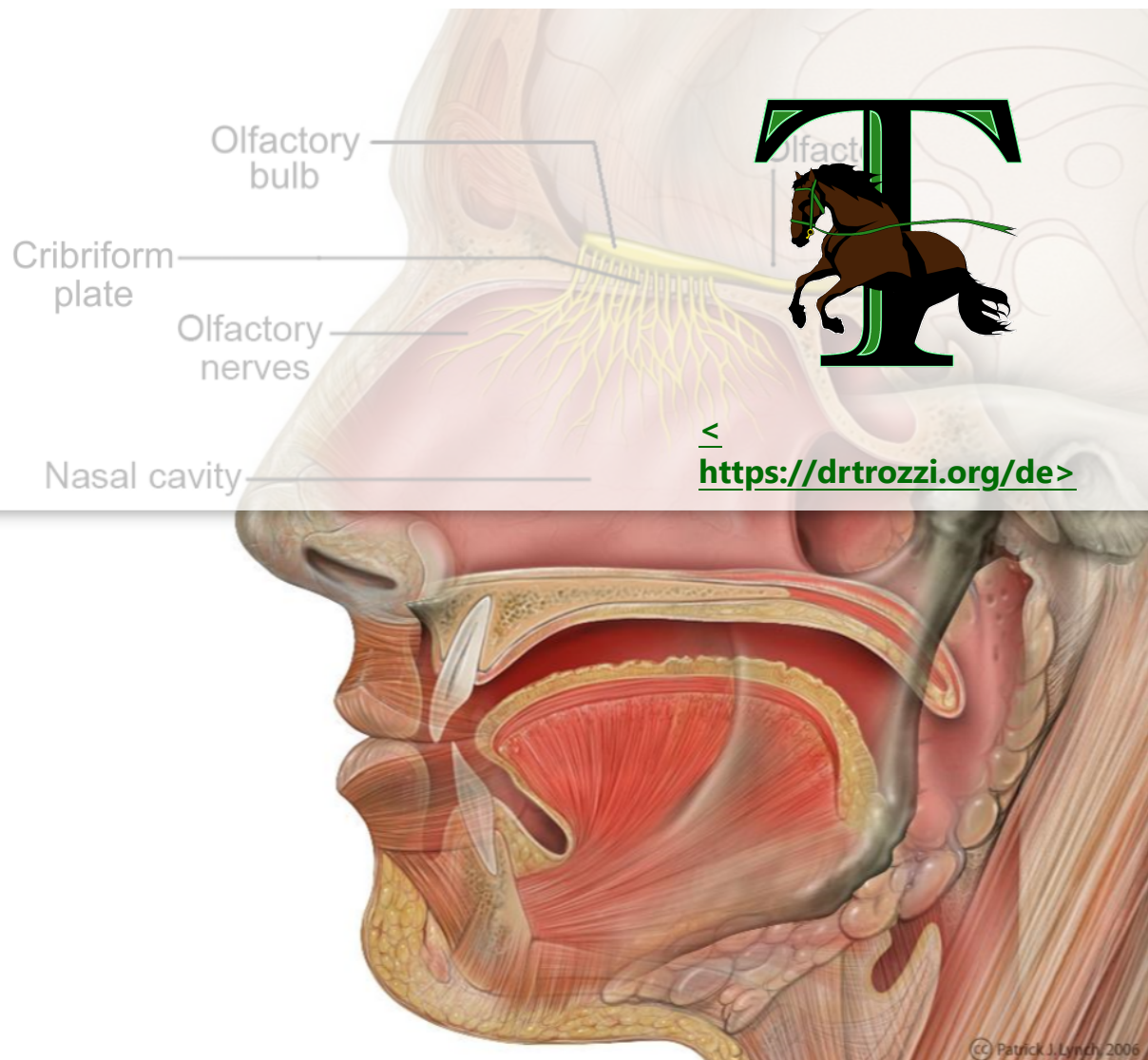
ANCA-Glomerulonephritis (Entzündung und Schwellung der Nierenfilter)

Neurologische Phantasmie

Eine Geruchshalluzination, die wahrgenommen wird, wenn keine Geruchsstoffe vorhanden sind. Beide Geruchsverzerrungen werden typischerweise als unangenehm beschrieben.

► [Papiere insgesamt: 1](#)

 Deutsch



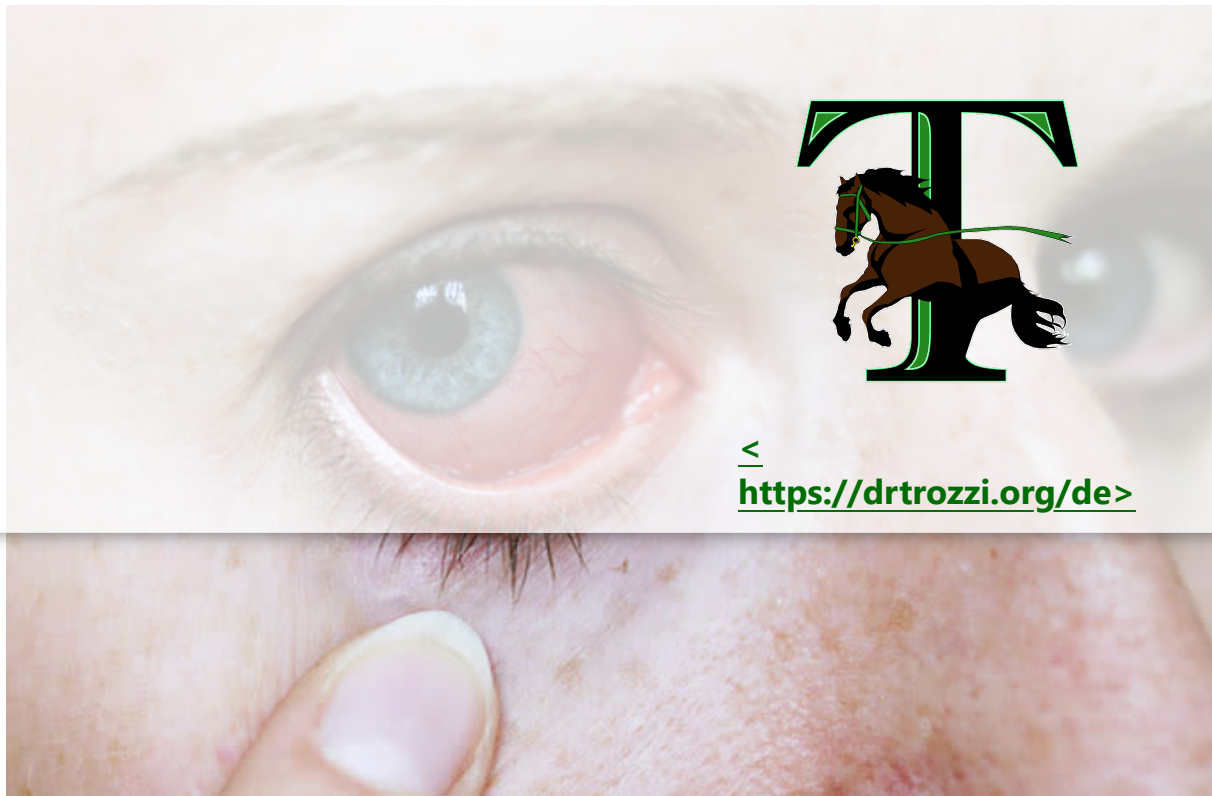
Neurologische Phantasmie - Wahrnehmung von Gerüchen, die nicht vorhanden sind

Uveitis

Enthält die Begriffe: bilateral. Eine Form der Augenentzündung. Sie betrifft die mittlere Gewebeschicht der Augenwand (Uvea). Die Warnzeichen der Uveitis treten oft plötzlich auf und verschlimmern sich schnell. Dazu gehören Augentrötung, Schmerzen und verschwommenes Sehen.

► **Papiere insgesamt: 1**

 Deutsch



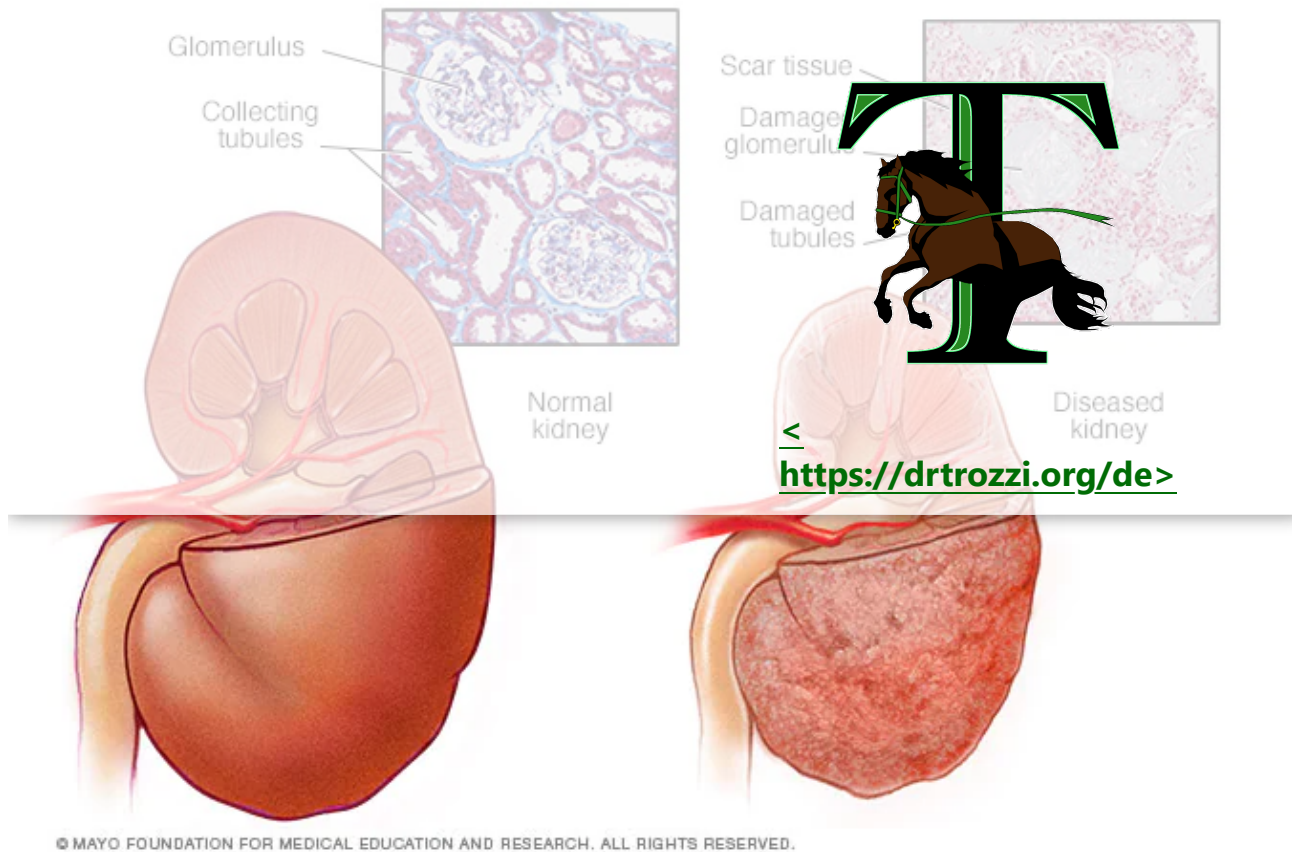
Uveitis am rechten Auge

Pathophysiologische Veränderungen

Veränderte Funktion eines Individuums oder eines Organs aufgrund einer Krankheit. Eine pathophysiologische Veränderung ist beispielsweise eine Veränderung der Funktion im Gegensatz zu einem strukturellen Defekt.

► [Papiere insgesamt: 2](#)

 Deutsch



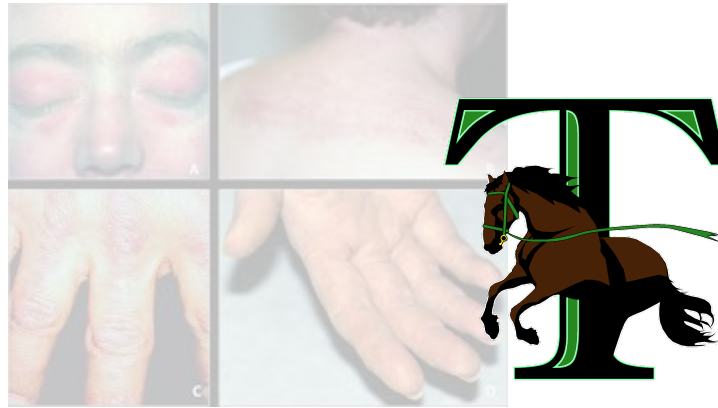
Nephropathie der Niere

Entzündliche Myositis

Entzündliche Myopathien sind eine Gruppe von Krankheiten, die mit chronischen (lang anhaltenden) Muskelentzündungen, Muskelschwäche und in einigen Fällen auch mit Muskelschmerzen einhergehen. Myopathie ist ein allgemeiner medizinischer Begriff, der eine Reihe von Erkrankungen beschreibt, die die Muskeln betreffen. Alle Myopathien führen zu Muskelschwäche.

► [Papiere insgesamt: 1](#)

 Deutsch



Entzündliche Myositis

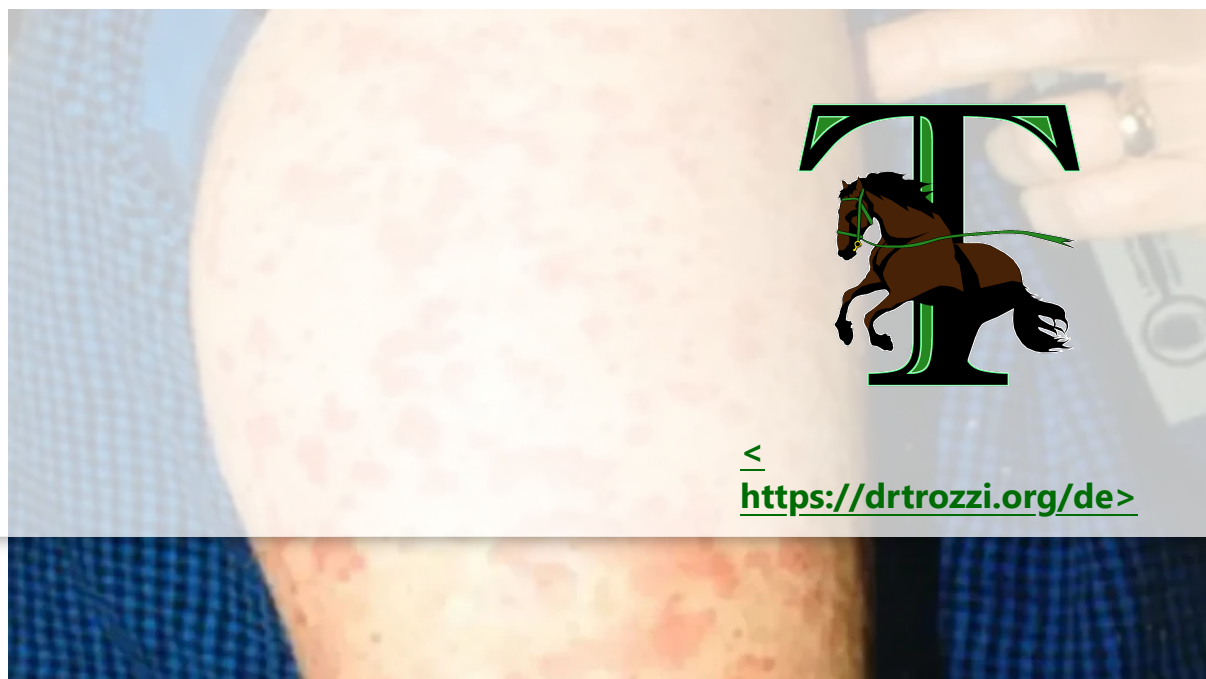<https://drtrozzi.org/de>

Still-Krankheit

Eine seltene Form der entzündlichen Arthritis, die sich durch Fieber, Hautausschlag und Gelenkschmerzen auszeichnet. Bei manchen Menschen tritt die Still-Krankheit bei Erwachsenen nur einmal auf. Bei anderen Menschen hält die Krankheit an oder tritt immer wieder auf. Diese Entzündung kann die betroffenen Gelenke, insbesondere die Handgelenke, zerstören.

► [Papiere insgesamt: 1](#)

 Deutsch



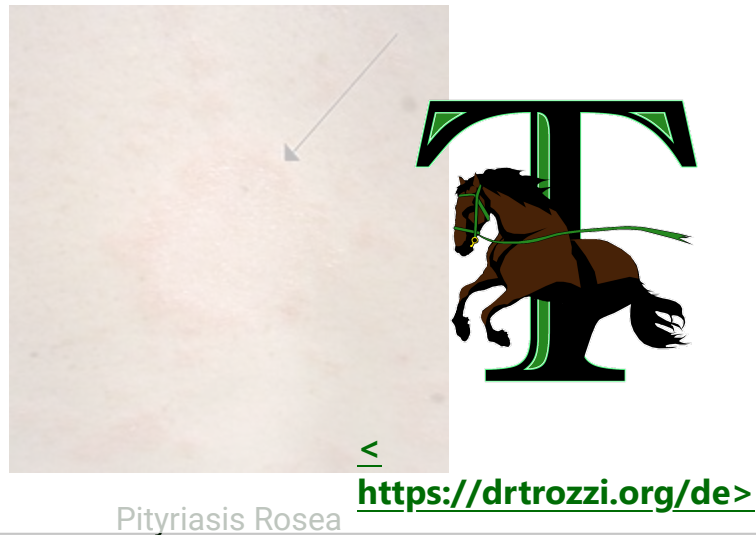Still-Krankheit

Pityriasis Rosea

Ein Hautausschlag, der manchmal als großer Fleck auf der Brust, dem Bauch oder dem Rücken beginnt, gefolgt von einem Muster aus kleineren Läsionen.

► [Papiere insgesamt: 1](#)

 Deutsch



Akute eosinophile Lungenentzündung

Die akut auftretende Form der eosinophilen Pneumonie, einer Lungenerkrankung, die durch die Ansammlung von Eosinophilen, einer Art weißer Blutkörperchen, in der Lunge verursacht wird. Sie ist gekennzeichnet durch schnell einsetzende Kurzatmigkeit, Husten, Müdigkeit, Nachtschweiß und Gewichtsverlust.

► [Papiere insgesamt: 1](#)

 Deutsch



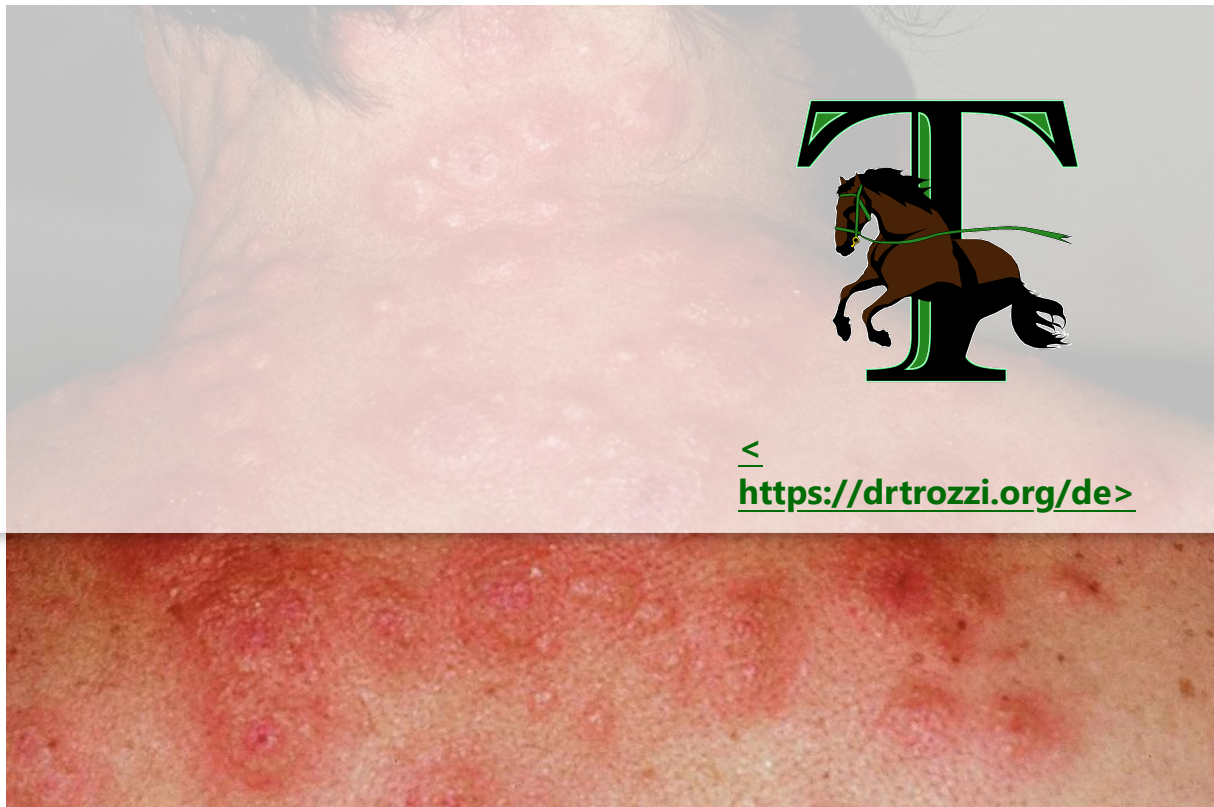Akute eosinophile Lungenentzündung

Sweet-Syndrom

Eine ungewöhnliche Hauterkrankung, die sich durch winzige Beulen auszeichnet, die sich vergrößern und sich oft zart anfühlen. Sie können auf dem Rücken, im Nacken, an den Armen oder im Gesicht auftreten. Das Sweet-Syndrom, auch akute febrile neutrophile Dermatose genannt, ist eine seltene Hauterkrankung.

► [Papiere insgesamt: 1](#)

 Deutsch




Sweet-Syndrom (Rücken und Nacken)

Schallempfindungsschwerhörigkeit

Schwerhörigkeit, die durch eine Schädigung des Innenohrs oder des Nervs, der vom Ohr zum Gehirn führt, verursacht wird. Schallempfindungsschwerhörigkeit ist dauerhaft.

► Papiere insgesamt: 1

 Deutsch



Menschlicher Gehörgang

Schwerwiegende unerwünschte Ereignisse bei Angehörigen der Gesundheitsberufe

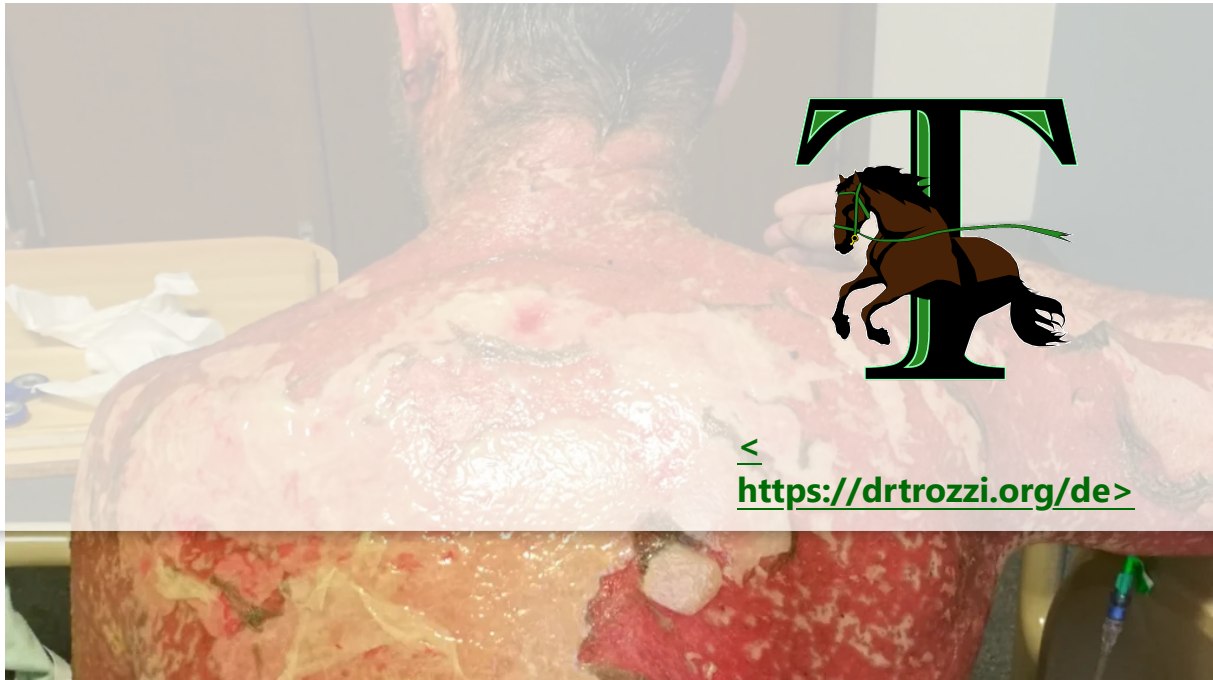► Papiere insgesamt: 1

Toxische epidermale Nekrolyse

Eine lebensbedrohliche Hauterkrankung, die durch Blasenbildung und Schälen der Haut gekennzeichnet ist. Diese Erkrankung kann durch eine Arzneimittelreaktion - häufig Antibiotika oder Antikonvulsiva - verursacht werden.

► Papiere insgesamt: 1

 Deutsch



Toxische epidermale Nekrolyse

Unerwünschte Ereignisse am Auge

Die Mehrzahl der immunbedingten Nebenwirkungen am Auge (irAEs) sind mild, geringfügig und nicht augenbedrohend, wie verschwommenes Sehen, Bindehautentzündung und Erkrankungen der Augenoberfläche.

► **Papiere insgesamt: 1**

 Deutsch



Verschwommenes Sehen

Depression

Eine häufige und schwere Krankheit, die sich negativ auf Ihre Gefühle, Ihr Denken und Ihr Verhalten auswirkt. Depressionen verursachen Gefühle der Traurigkeit und/oder einen Verlust des Interesses an Aktivitäten, die Ihnen früher Spaß gemacht haben.

Papiere insgesamt: 1

 Deutsch



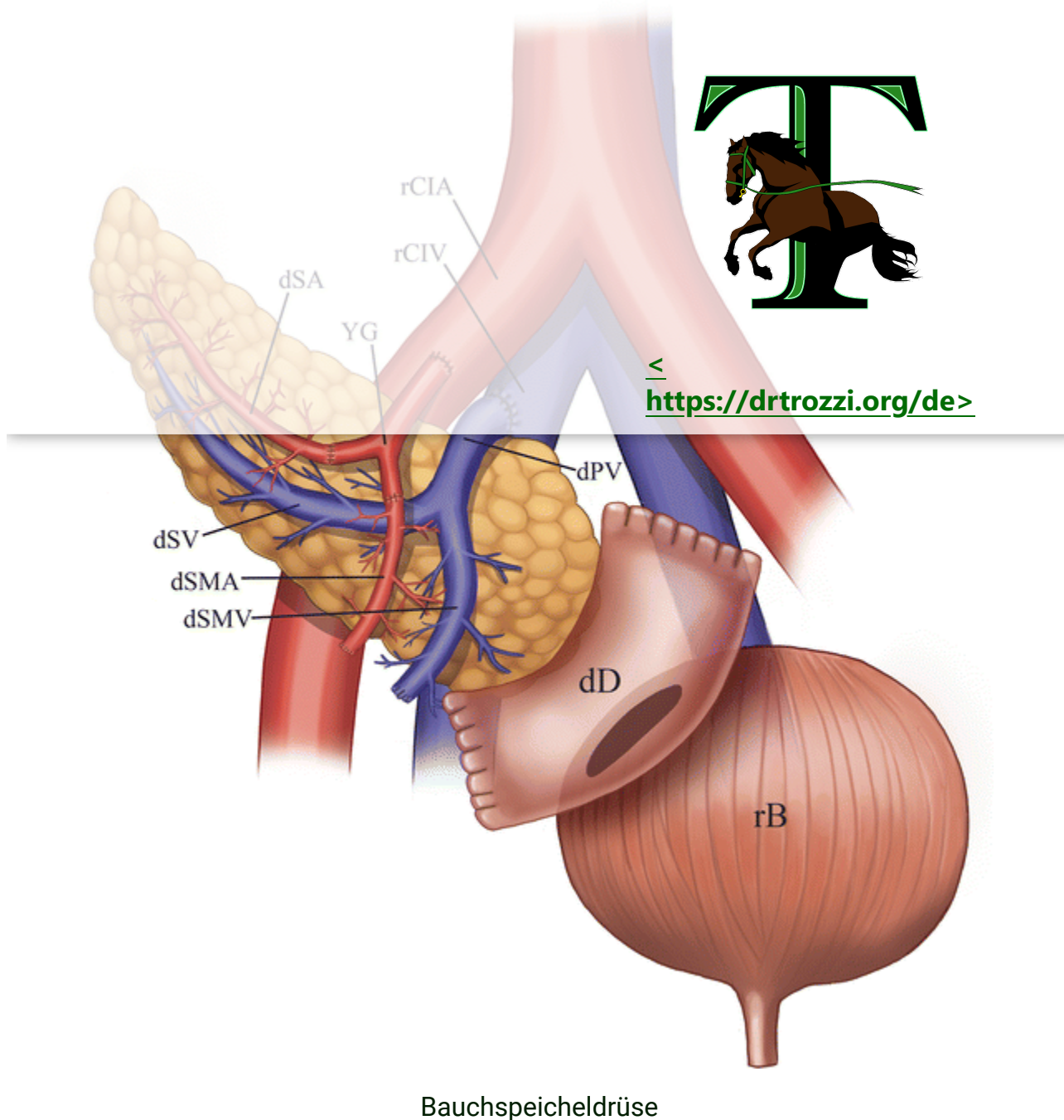
Künstlerische Illustration

Abstoßung von Pankreas- Allotransplantaten

Wenn die körpereigenen Blutzellen die Bauchspeicheldrüse als fremd erkennen und eine Armee von Zellen aufbauen, die das transplantierte Organ angreifen. Obwohl eine akute Abstoßung jederzeit auftreten kann, treten etwa 15 bis 25% der akuten Pankreasabstoßungen innerhalb der ersten drei Monate nach der Transplantation auf.

► Papiere insgesamt: 1

 Deutsch



Akuter Hemichorea-Hemibalismus

Hemibalismus ist durch heftige, auf eine Körperseite beschränkte Schleuder- und Fuchtelbewegungen mit hoher Amplitude gekennzeichnet, während Hemichorea durch unwillkürliche, zufällige Bewegungen gekennzeichnet ist, die schnell auf die eine Seite des Körpers beschränkt sind.

 Deutsch

ge

ie Seite

► Papiere insgesamt: 1




<
<https://drtrozzi.org/de>>

Alopezie Areata

Plötzlicher Haarausfall, der mit einem oder mehreren kreisrunden kahlen Flecken beginnt, die sich überlappen können. Alopecia areata tritt auf, wenn das Immunsystem die Haarfollikel angreift, und kann durch starken Stress ausgelöst werden.

► Papiere insgesamt: 1

 Deutsch



Alopezie Areata

Morbus Basedow

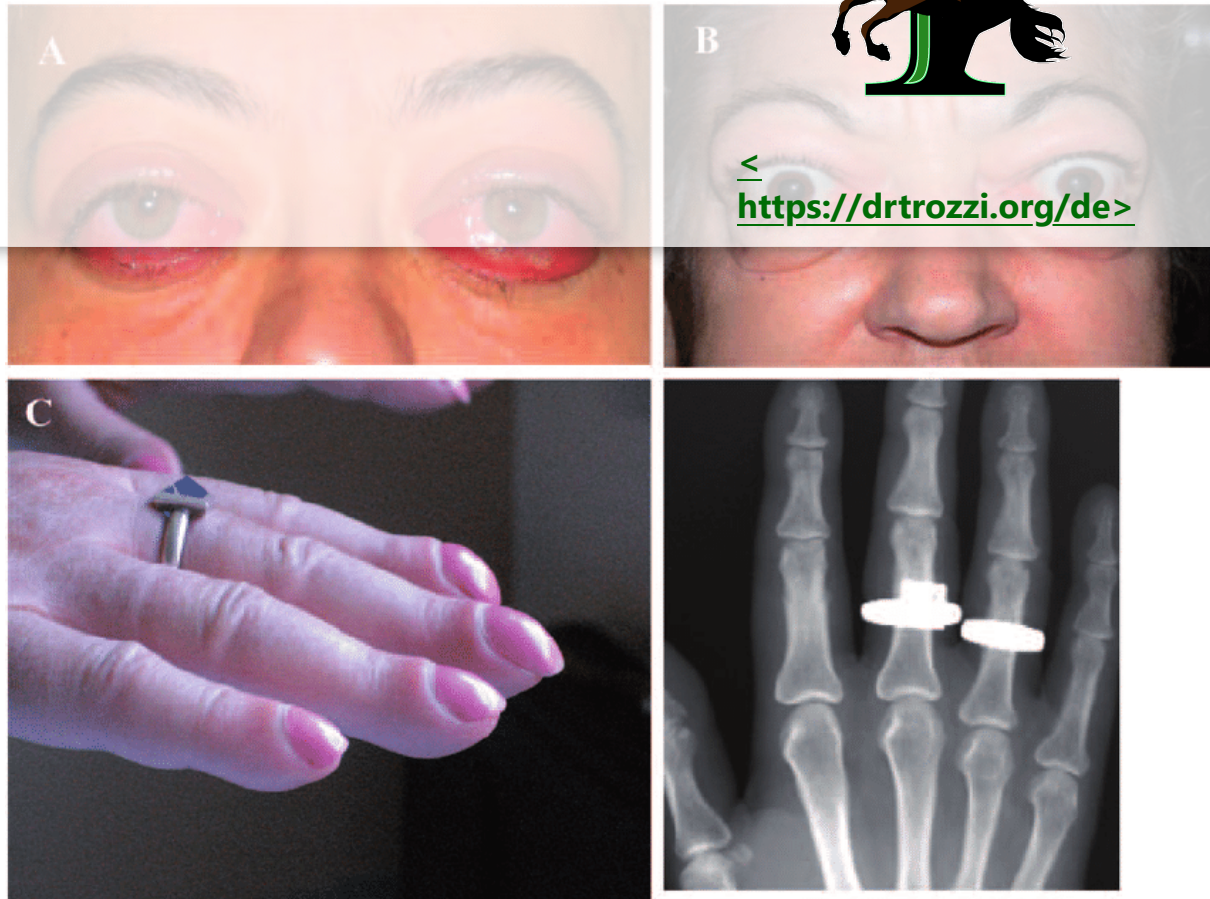
Eine Autoimmunerkrankung, die eine Schilddrüsenüberfunktion (Hyperthyreose) verursacht. Bei dieser Krankheit greift Ihr Immunsystem die Schilddrüse an und veranlasst sie, mehr Schilddrüsenhormone zu produzieren, als Ihr Körper benötigt. Die Schilddrüse ist eine kleine, schmetterlingsförmige Drüse an der Vorderseite Ihres Halses. Die Schilddrüsenhormone steuern, wie Ihr Körper Energie verbraucht, und wirken sich daher auf fast jedes Organ in Ihrem Körper aus - sogar auf die Art und Weise, wie Ihr Herz schlägt.

Unbehandelt kann eine Schilddrüsenüberfunktion ernsthafte Probleme mit dem Herzen, den Knochen, den Muskeln, dem Menstruationszyklus und der Fruchtbarkeit verursachen. Während der Schwangerschaft kann eine unbehandelte Hyperthyreose zu gesundheitlichen Problemen für Mutter und

 Deutsch

Kind führen. Die Basedow-Krankheit kann auch Ihre Augen und Ihre Haut beeinträchtigen.

► [Papiere insgesamt: 1](#)




Bilder von extrathyreoidalen Merkmalen der Basedow-Krankheit

Kardiovaskuläre Ereignisse

Unfälle, die zu einer Schädigung des Herzmuskels führen können.

► [Papiere insgesamt: 1](#)

 Deutsch



Kardiovaskuläre Ereignisse

Metabolisches Syndrom

Ein Bündel von Erkrankungen, die das Risiko von Herzkrankheiten, Schlaganfällen und Diabetes erhöhen.

► Papiere insgesamt: 1

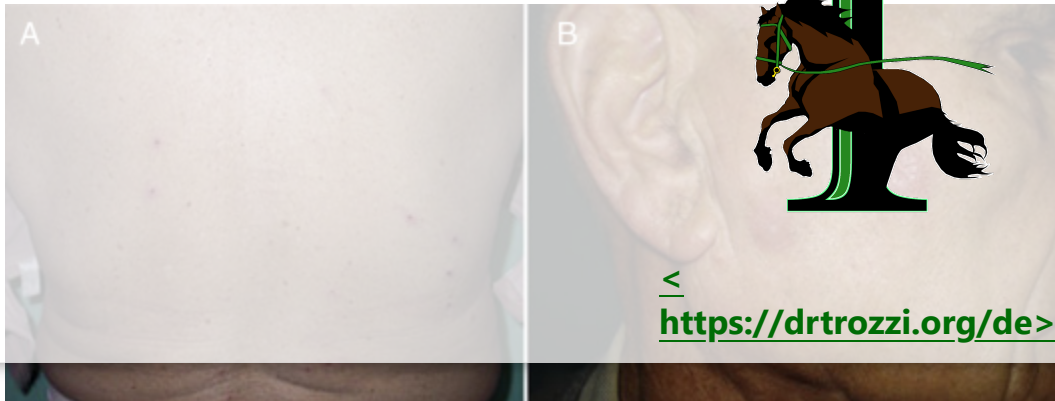
Eosinophile Dermatose

Eosinophile Hauterkrankungen, gemeinhin als eosinophile Dermatosen bezeichnet, beziehen sich auf ein breites Spektrum von Hauterkrankungen, die durch eine eosinophile Infiltration und/oder Degranulation in Hautläsionen mit oder ohne Eosinophilie im Blut gekennzeichnet sind. Die meisten eosinophilen Dermatosen gehören zur Gruppe der Allergien einschließlich allergischer Arzneimitteleruptionen, Urtikaria, allergischer Dermatitis und Ekzemen.

 Deutsch

ischer

► Papiere insgesamt: 1



Eosinophile Dermatose

Hyperkoagulabilität

Die Neigung zu Thrombosen als Folge bestimmter erblicher und/oder erworbener molekularer Defekte. Die klinischen Erscheinungsformen der Hyperkoagulabilität können verheerend und sogar tödlich sein.

► Papiere insgesamt: 1

Neuroimaging-Befunde nach COVID-19-Impfung

► Papiere insgesamt: 1

 Deutsch



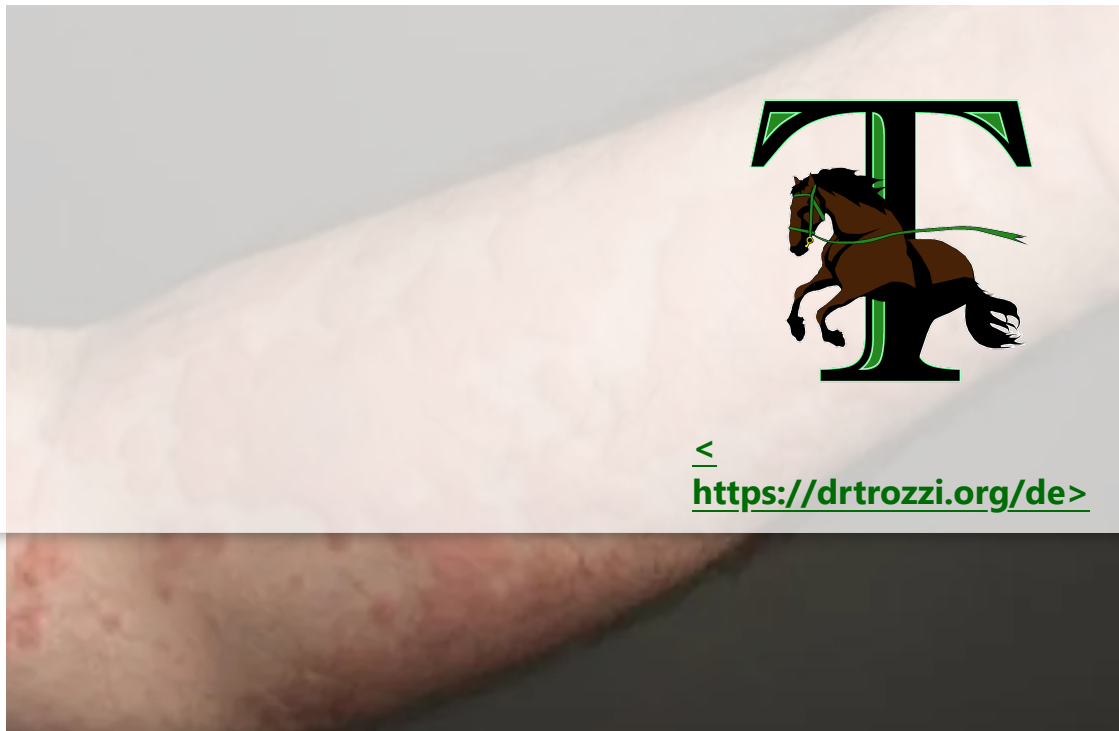Spektrum der Neuroimaging-Befunde nach der COVID-19-Impfung

Urtikaria

Ein Ausschlag mit runden, roten Quaddeln auf der Haut, die stark jucken, manchmal mit gefährlichen Schwellungen, verursacht durch eine allergische Reaktion.

► **Papiere insgesamt: 1**

 Deutsch



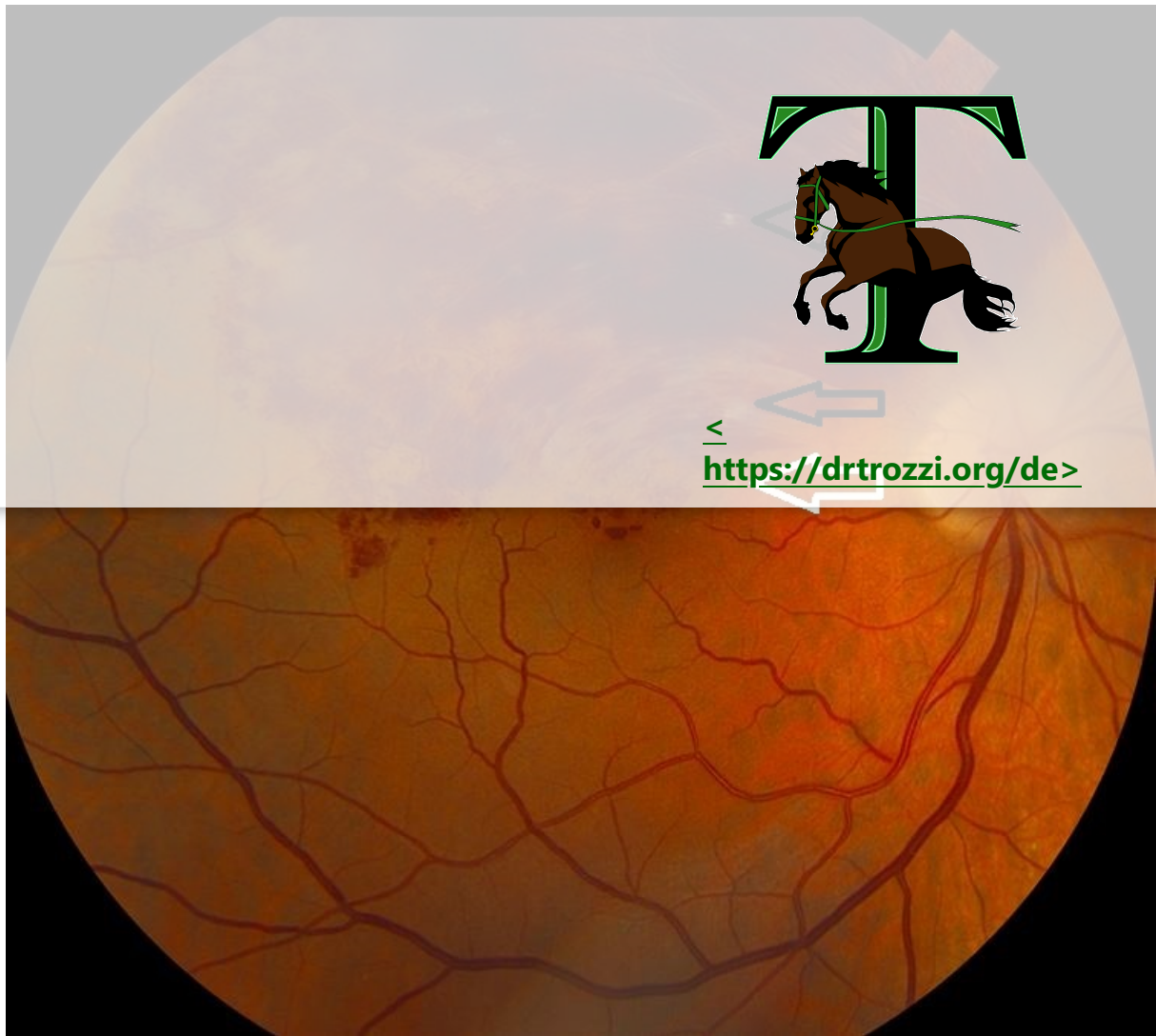Urtikaria

Zentraler Venenverschluss

Eine Verstopfung dieser Vene, die dazu führt, dass Blut und überschüssige Flüssigkeit aus der Vene in die Netzhaut austreten. Diese Flüssigkeit sammelt sich häufig in dem Bereich der Netzhaut, der für das zentrale Sehen verantwortlich ist, der Makula. Wenn die Makula betroffen ist, kann das zentrale Sehen verschwommen werden. Auf dem zweiten Auge kommt es in 6-17% der Fälle zu einem Venenverschluss. Es gibt keine Heilung für Netzhautvenenverschlüsse. Ihr Arzt kann die Verstopfung der Netzhautvenen nicht aufheben. Er kann jedoch eventuelle Komplikationen behandeln und Ihr Sehvermögen schützen.

► **Papiere insgesamt: 1**

 Deutsch



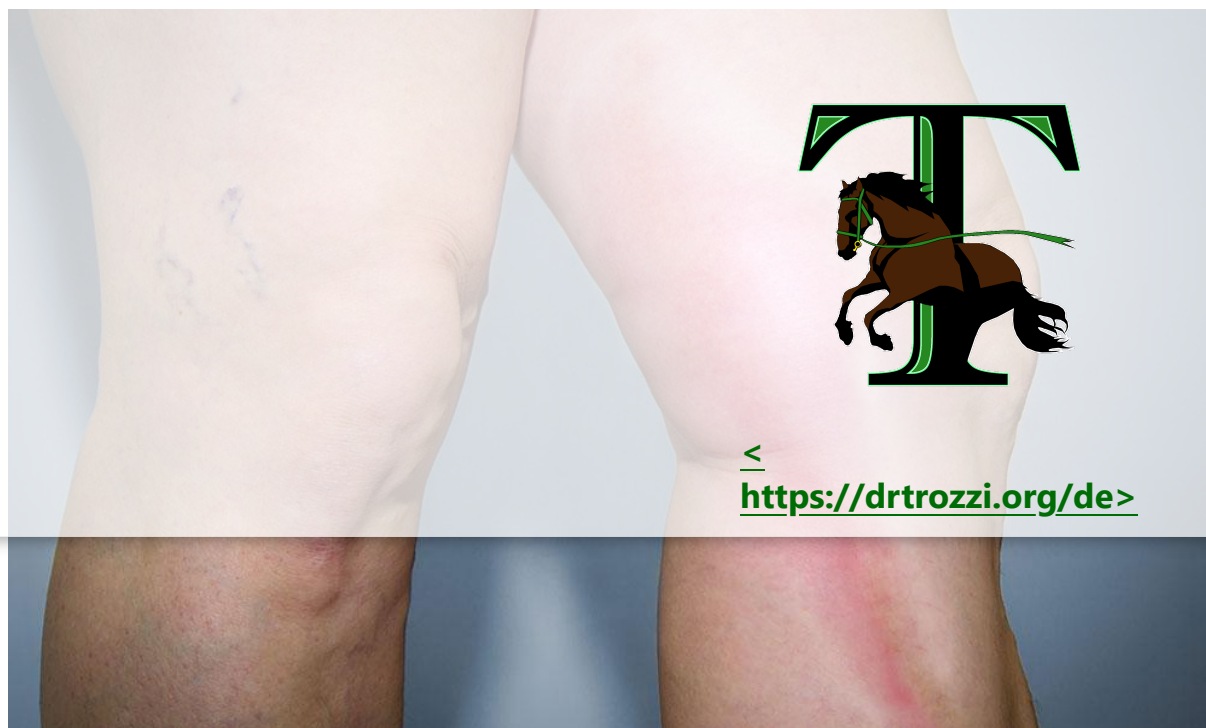Zentraler Venenverschluss

Thrombophlebitis

Ein Zustand, bei dem ein Blutgerinnsel in einer Vene Entzündungen und Schmerzen verursacht.

► [Papiere insgesamt: 1](#)

 Deutsch




Thrombophlebitis

Plattenepithelkarzinom

Eine langsam wachsende Art von Lungenkrebs.

► [Papiere insgesamt: 1](#)

 Deutsch



Plattenepithelkarzinom

Schmerzen in der Brust

► Papiere insgesamt: 1

Akute entzündliche Neuropathien

Sie umfassen Gruppen heterogener Erkrankungen, die durch eine pathogene, immunvermittelte, hämatogene Leukozyteninfiltration peripherer Nerven, Nervenwurzeln oder beider gekennzeichnet sind, was zu einer Demyelinisierung oder axonalen Degeneration oder beidem führt, und die Pathogenese dieser Erkrankungen ist nach wie vor nicht klar.

 Deutsch

► Papiere insgesamt: 1

Hirntod

Irreversibler Stillstand aller Funktionen des gesamten Körpers einschließlich des Hirnstamms. Ein Mensch, der hirntot ist, ist tot.



► [Papiere insgesamt: 1](#)

≤ <https://drtrozzi.org/de>

Kounis-Syndrom

Das Zusammentreffen von akuten Koronarsyndromen mit Zuständen, die mit einer Mastzellenaktivierung einhergehen, wie Allergien oder Überempfindlichkeit und anaphylaktischen oder anaphylaktoiden Insulten, an denen andere miteinander verbundene und interagierende Entzündungszellen beteiligt sein können, die sich wie ein "Knäuel von Fäden" verhalten.

► [Papiere insgesamt: 1](#)

Angioimmunoblastisches T-Zell-Lymphom

Eine Form des peripheren T-Zell-Lymphoms. Es handelt sich um ein hochgradiges (aggressives) Lymphom, das Blutzellen, sogenannte T-Zellen, befällt. Hochgradige Lymphome neigen dazu, schneller zu wachsen als niedriggradige Lymphome. AITL betrifft in der Regel ältere Menschen, in der Regel um das 70. Lebensjahr, ist typischerweise aggressiv und hat eine mittlere Überlebenszeit von weniger als 3 Jahren ohne Behandlung.

 Deutsch

▶ Papiere insgesamt: 1

Gastroparese



Ein Zustand, der die Magenmuskulatur beeinträchtigt und die ordnungsgemäße Magenentleerung verhindert.

<https://drtrozzi.org/de>

▶ Papiere insgesamt: 1

Asthma

Ein Zustand, bei dem sich die Atemwege einer Person entzünden, verengen und anschwellen und zusätzlichen Schleim produzieren, was das Atmen erschwert. Asthma kann geringfügig sein oder die täglichen Aktivitäten beeinträchtigen. In einigen Fällen kann es zu einem lebensbedrohlichen Anfall führen.

▶ Papiere insgesamt: 3

Sicherheitsüberwachung des Janssen-Impfstoffs

▶ Papiere insgesamt: 1

 Deutsch

Myokardschädigung

Bezeichnet den Zelltod von Kardiomyozyten und ist durch einen Anstieg der kardialen Troponinwerte definiert. Er gilt nicht nur als Voraussetzung für die Diagnose eines Myokardinfarkts, sondern auch als eigenständige Entität und kann durch nicht-ischämische oder nicht-kardiale Erkrankungen verursacht werden.



<
<https://drtrozzi.org/de>>

► [Papiere insgesamt: 2](#)

Autoimmune entzündliche rheumatische Erkrankungen

Rheumatische Erkrankungen sind Autoimmun- und Entzündungskrankheiten, bei denen das Immunsystem Gelenke, Muskeln, Knochen und Organe angreift. Rheumatische Erkrankungen werden häufig unter dem Begriff "Arthritis" zusammengefasst, der für über 100 Krankheiten und Zustände verwendet wird.

► [Papiere insgesamt: 1](#)

Neurologische Autoimmunkrankheiten

Wenn Sie an einer neurologischen Autoimmunerkrankung leiden, kann Ihr Immunsystem übermäßig aktiv sein und fälschlicherweise gesunde Zellen angreifen. Dazu gehören demyelinisierende Erkrankungen des zentralen Nervensystems wie Multiple Sklerose und peripherer Neuropathien sowie paraneoplastische und andere autoimmun bedingte Erkrankungen wie autoimmune entzündliche Myositis und demyelinisierende Neuropathien.

 Deutsch

► [Papiere insgesamt: 1](#)

V-REPP



Impfbedingte Eruption von Papeln und Plaques.

<
<https://drtrozzi.org/de>>

► [Papiere insgesamt: 1](#)

Herpes Simplex Virus

Ein Virus, das ansteckende Wunden verursacht, meist im Mund oder an den Genitalien.

► [Papiere insgesamt: 1](#)

Verwandtes Material

1. [Eine Bibliothek mit Material von Dr. Trozzi über Covid-"Impfstoffe"](https://drtrozzi.org/de/?s=vaccine) < <https://drtrozzi.org/de/?s=vaccine> >
2. [Covid-"Impfstoffe": Wie gefährlich sind sie? Dr. Mark Trozzi. Juni 4, 2021](https://drtrozzi.org/de/2021/06/04/covid-vaccines-how-dangerous-are-they/) < <https://drtrozzi.org/de/2021/06/04/covid-vaccines-how-dangerous-are-they/> > . Eine gründliche Untersuchung der Wissenschaft hinter den in der westlichen Welt verwendeten Covid-"Impfstoffen".
3. [Weitere Ressourcen von The Covid Vaccine Injuries Community](https://community.covidvaccineinjury.com/) < <https://community.covidvaccineinjury.com/> >

 Deutsch